Über die Erblichkeit der STURGE-WEBERschen Krankheit

Eine literarische Studie

von

Jürgen Galle

aus

Breslau

1970 N 311

Digitized by the Internet Archive
in 2026

https://archive.org/details/IA41548828_0021

Aus dem Institut für Humangenetik und Anthropologie
der Universität Erlangen-Nürnberg
Direktor: Professor Dr. med. G. Koch

Über die Erblichkeit der STURGE-WEBERschen Krankheit

Eine literarische Studie

Inaugural - Dissertation
zur Erlangung der Doktorwürde
der Hohen Medizinischen Fakultät
der Friedrich-Alexander-Universität
Erlangen-Nürnberg

vorgelegt
von
Jürgen Galle
aus
Breslau

Gedruckt mit der Erlaubnis der Medizinischen Fakultät der Universität

Erlangen-Nürnberg

UNIV.
LEIDEN
BIBL.

Dekan : Professor Dr. med. H. VALENTIN

Referent : Professor Dr. med. G. KOCH

Tag der mündlichen Prüfung : 2. Juli 1970

MEINEN ELTERN

Inhaltsverzeichnis

		Seite
A.	Einleitung	1
B.	Klinisches Erscheinungsbild	1
C.	Häufigkeit der Erkrankung	5
D.	Pathogenese	6
E.	Genetik	7
	1) Kasuistik der bisher vorliegenden Familienbefunde	9
	2) Zwillingsbeobachtungen	95
F.	Zusammenfassung	100
G.	Literaturverzeichnis	103
H.	Lebenslauf	112

A. Einleitung :

Die STURGE-WEBERsche Krankheit (Trigeminus-, Chorioidea- und Großhirnangiomatose) gehört zu der Gruppe der Phakomatosen, zu der unter anderem auch die Neurofibromatose (von RECKLINGHAUSENsche Krankheit), die tuberöse Sklerose und die von HIPPEL-LINDAUsche Krankheit zählen. "Diese vier Syndrome sind gekennzeichnet durch die Bildung von kutanen Flecken (phakos), von tumoralen Mißbildungen (phakoma) und von eigentlichen Tumoren (phakoblasma). Das verbindende Glied der vier genannten Krankheitssyndrome ist die Tatsache, daß die Entwicklungsstörungen in erster Linie Haut, Augen und Nervensystem betreffen, mit denen andere, teils zum Krankheitsbild gehörende, teils davon völlig unabhängige konnatale Anomalien und Mißbildungen aller drei Keimblätter auftreten können (KOCH 1966)."

B. Klinisches Erscheinungsbild:

"Die STURGE-WEBERsche Krankheit ist eine kongenitale Mißbildung der kleinen Gefäße des Gehirns, der Pia, der Chorioidea und der Haut (KOCH 1960)." Die klassische, voll ausgeprägte Form der Erkrankung zeigt folgende Symptomentrias:

I. Hautbefund: Einen meist schon bei Geburt vorhandenen Naevus vasculosus des Gesichtes im Bereich eines oder zweier oder aller drei Trigeminusäste, wobei die Medianlinie des Gesichtes meist scharf eingehalten wird; der Naevus kann aber auch auf die andere Gesichtsseite übergreifen, sich auf die behaarte Kopfhaut erstrecken und die Schleimhaut von Lippen, Wangen und Gaumen befallen. In einer ganzen Reihe von Fällen zeigt jedoch irgend eine andere Körperstelle, wie Brust, Rücken oder Extremitäten einen Naevus vasculosus auf, der allein oder kombiniert mit einem Trigeminusnaevus vorkommen kann.

II. Augenbefund: Ein meist einseitiges Hämangiom der Chorioidea, das

sich klinisch in einem angeborenen Buphthalmus oder in einem sich später entwickelnden Glaukom manifestiert. Nicht so ausgeprägte Veränderungen sind erweiterte Gefäße der Konjunktiva, Episklera und Iris, gewundene Retinalgefäße, Hämangiome der Iris und erweiterte und gewundene Chorioidalgefäße. Sekundäre Veränderungen dieser pathologischen Erscheinungen sind Atrophie und Excavatio der Papille auf Grund der Augeninnendrucksteigerung und Ablatio retinae.

III. Gehirnbefund: Im Gehirn findet man angiomatöse Veränderungen der Piagefäße, die man heute mittels einer Angiographie nachweisen kann. Nach KRAYENBÜHL, YASARGIL, UEHLINGER ist die Bedeutung des angiographischen Befundes jedoch umstritten. In fünf Fällen wurden eine Carotis- und in einem Fall eine Vertebralisangiographie vorgenommen. "Während bei vier Fällen ein unauffälliger Befund vorlag, sahen wir in dem oben beschriebenen Fall doch einen diskreten Befund", jedoch entsprach dieser keineswegs dem imposanten Befund bei der Operation. Im Phlebogramm (frühvenöse Phase) wurden vermehrte feine kapilläre Gefäße dargestellt. Histologisch bestanden die Gefäßknäuel der Leptomeninx vorwiegend aus erweiterten Venen, abschnittsweise auch aus sinusoidal erweiterten Kapillaren. "Es muß zugegeben werden, daß der diskrete angiographische Befund ohne Vorliegen der Kalkbildung wohl nicht mit Sicherheit als pathologisch gewertet werden könnte". WAPPENSCHMIDT (1967) bestätigt diese Auffassung allerdings nur für schon verkalkte Angiome, die keinen Anschluß mehr an die zirkulierende Blutbahn hätten und deshalb durch eine Angiographie nicht oder nicht mit Sicherheit darstellbar wären. "Die unverkalkte STURGE-WEBERsche Mißbildung läßt sich im Serienarteriogramm in der venösen Phase eindeutig nachweisen. Das Arteriogramm ist bei Fehlen der Verkalkung die einzige Methode, die die Mißbildung eindeutig lokalisieren und festlegen kann". Unterhalb dieser erkrankten Piaflächen kommt es zu intrakraniellen Verkalkungen der Rinde, die schon bei Geburt nachweisbar sein können oder erst im späteren Leben entstehen. Auf dem Röntgenbild fallen sie als typische geschlängelte, doppelkonturierte Streifen auf, die oberflächlich in der Hirn-

rinde verlaufen und bevorzugt im Bereich des Okzipitallappens, aber auch in allen anderen Hirnregionen auftreten. Als Folge dieser Mißbildungen können sich Gehirnatrophien und Mikro- und Ulegyrien der Rinde entwickeln; außerdem kann es bei großflächigen Prozessen zu einer Schädelatrophie mit einer Dickenzunahme der Schädelkalotte auf der Seite der erkrankten Hirnhemisphäre kommen. Mit Hilfe eines Luftenzephalogramms läßt sich die Hirnatrophie durch pathologische Ventrikelverhältnisse und erweiterte Subarachnoidalräume nachweisen.
Aus diesen pathologischen Veränderungen erklären sich die psychischen und neurologischen Ausfallerscheinungen, die einerseits von der Größe des erkrankten Gebietes und andererseits von der Lokalisation dieser Mißbildung im Gehirn abhängig sind: angeborene oder später entstehende sekundäre Demenz, fokale und generalisierte epileptische Anfälle mit pathologischen EEG-Veränderungen, kontralaterale spastische Hemiparesen und Migräne.

Gleichzeitig mit der STURGE-WEBERschen Krankheit wurden in einigen Fällen folgende, mit der Krankheit nicht zusammenhängende Mißbildungen und Anomalien beobachtet:

Akromegalie (GINZBURG 1926),
Dystrophia adiposo-genitalis (KOCH 1940),
Lordose (ROSEN 1950),
Dysraphische Störungen (TOURAINE, SOLENTE, PIQUART 1936, DELMAS-MARSALET, LAFON und FAURE 1947),
Mißbildungen des Sternums (STRÖBEL 1942/43),
Fehlen der Unterarmknochen und Mißbildungen der linken Hand (KÖHLER 1940),
Syndaktylie (WALSH 1947),
Agenesie der Nieren und der ableitenden Harnwege (BYRNES und BOELLARD 1958, KÖHLER 1940, HALLERVORDEN 1953),
Oxycephalie (ROSEN 1950),
Hemiatrophia faciei (MØLLER 1937, LOUIS-BAR 1947, MYLE 1950, KAMMER 1955),

Mikrophthalmie (LARMANDE 1949, BENTSEN, DALSGAARD-NIELSEN und MÖLLER 1938),
Retinitis pigmentosa (BINKHORST 1948, BERKOW 1966),
Heterochromie der Iris (ROSEN 1950, BINKHORST 1948),
Subluxation der Linsen (BUONO und BROGI 1962),
Kolobome der Iris und der Aderhaut (RIECHERT und HEINES 1950, GINZBURG 1926, WAARDENBURG 1963) und
Thrombocytopenie (CAMERER 1957).

"Die bis heute vorliegende Kasuistik zeigt, daß die vollausgeprägte Symptomentrias nur in 15 % (BLUM und MUTRUX 1949) vorhanden ist. Weit häufiger sind die mono- und bisymptomatischen Formen, bei denen nur ein oder zwei Symptome vorliegen. Die Zuordnung dieser Formen zum Krankheitsbild des STURGE-WEBER begründet sich dabei auf die Tatsache, daß die Gefäßnaevi im Bereich des Trigeminus lokalisiert sind und daß die isolierten Angiome der Chorioidea und des Gehirns den für die STURGE-WEBERsche Krankheit charakteristischen pathologisch-anatomischen Befund aufweisen. Homolaterale EEG-Veränderungen (Herabsetzung der Spannungsproduktion), die TELLER-LINDNER (1952) bei "klinisch" sonst symptomenfreien Trägern von Trigeminusnaevi, insbesondere im Gebiet des II. Astes fanden, lassen vermuten, daß neben einem isolierten Trigeminusnaevus auch noch klinisch "stumme" zerebrale Herde in einzelnen Fällen vorliegen können (KOCH 1960)". Falls sich diese Herde nicht durch eine Angiographie oder die typischen geschlängelten, doppelkonturierten Streifen auf dem Röntgenbild verifizieren lassen, so kann nur eine pathologisch - histologische Untersuchung Klärung bringen, da nach KRAYENBÜHL, YASARGIL und UEHLINGER (1957) Fälle beschrieben worden sind, bei denen histologisch Kalkkonkremente nachzuweisen waren, Kalkschatten auf dem Röntgenbild aber fehlten.

C. Häufigkeit der Erkrankung:

Die STURGE-WEBERsche Krankheit kommt bei allen Rassen vor, wobei jedoch die Mehrzahl der veröffentlichten Fälle die Angehörigen der weißen Rasse betrifft. Krankheitsfälle auf Formosa wurden von HUNG (1959) und in China (57 Fälle) von FENG YING-K'UN und T'AN MING-HSÜN (1957) beobachtet. LARMANDE (1948) fand unter 30 000 Personen (sowohl Europäern wie auch Nordafrikanern) unter den Europäern 5 Fälle von Großhirn-Trigeminusangiomatose : drei zeigten das klassische Bild, bei zwei anderen war lediglich ein Trigeminusnaevus als monosymptomatische Form vorhanden. SCHWIDETZKY und WALTER (1965) fanden bei einer Schulkinderuntersuchung in Westfalen unter 21 425 Schülern und Schülerinnen im Alter von 13-14 Jahren für die monosymptomatische Form des Trigeminusnaevus eine Häufigkeit von rund 1 : 5000.
Nach DONNER (1954) fanden sich unter 700 Kranken verschiedener psychiatrischer Kliniken in Finnland 6 mit STURGE-WEBERscher Krankheit. Nach BERG und CROME (1959) wurden in den Jahren 1939 - 1958 insgesamt 2000 Kranke in das Fountain-Hospital (London) aufgenommen, unter diesen 2 Fälle von STURGE-WEBERscher Krankheit. Insgesamt beträgt die Zahl der Phakomatosen an den Aufnahmen etwa 1 %, die der STURGE-WEBERschen Krankheit 0,1 %. In der Mayo-Klinik in Rochester wurden in den Jahren 1935 - 1956 20 Kranke mit STURGE-WEBERscher Krankheit aufgenommen (PETERMAN, HAYLEX, DOCKERTY und LOVE 1958).

1936 stellten BERGSTRAND, OLIVECRONA und TÖNNIS seit der ersten Veröffentlichung von SCHIRMER (1860) 108 Fälle des Schrifttums zusammen, 1949 BLUM und MUTRUX 270 und 1957 KRAYENBÜHL, YASARGIL und UEHLINGER 400 Fälle. Eine von KOCH (1960) vorgenommene Zusammenstellung von 544 Fällen, bei denen Angaben über das Geschlecht vorhanden waren, ergab ein Verhältnis von 289 Männern zu 255 Frauen.

D. Pathogenese:

"Die STURGE-WEBERsche Krankheit ist eine in einem frühen Stadium der Embryonalentwicklung entstandene Mißbildung. Nach KRAYENBÜHL, YASARGIL und UEHLINGER (1957) "überwiegt die Zahl der Autoren, welche annimmt, daß es sich um eine mesodermale kongenitale Mißbildung handelt mit sekundären ektodermalen Veränderungen". Nach den Untersuchungen von STREETER (1918) über die Entwicklungsfolge im Gefäßsystem des Gehirns beim menschlichen Embryo lassen sich 5 Entwicklungsperioden unterscheiden. Danach ist als Entstehungstermin für die STURGE-WEBERsche Krankheit die 3. Periode anzunehmen. In ihr kann eine fehlerhafte Entwicklung in einem Gefäßbezirk zur Entstehung eines Gefäßnaevus an der Haut oder zu Varizen in der Dura oder zu einem venösen Angiom in der Pia Anlaß geben, bzw. auch zu Fehlbildungen in allen 3 Häuten. Nach WOHLWILL und YAKOVLEV (1957) weist "die Beteiligung der Derivate der Neuralleiste, Ganglion Gasseri, auf eine koordinierte Fehlbildung, wahrscheinlich einen kongenitalen Defekt in der vasomotorischen Innervation der mißbildeten Blutgefäße hin (KOCH 1960)".

KAUTZKY (1949) stellte in seinen Untersuchungen eine erstaunlich exakte Gesetzmäßigkeit in der Abhängigkeit von Haut- und Hirnveränderungen fest: Naevi im Bereich des I. Trigeminusastes waren mit Hirnveränderungen meist im Okzipitallappen, selten an der Medianfläche des Gehirns, bis in den Frontalbereich verbunden, während Naevi im Bereich des II. und III. Trigeminusastes mit Hirnhautveränderungen vergesellschaftet waren, die die Hirnkonvexität mit Ausnahme der Okzipitalregion einnahmen. KAUTZKY schloß daraus : "Die nervale Komponente in der Pathogenese der STURGE-WEBERschen Krankheit besteht in einer Störung des parasympathischen Anteils cerebrospinaler Nerven (nämlich des Trigeminus), deren auffälligste Folge die wahrscheinlich zur Angiomatose führende Vasodilatation ist, der aber auch weniger auffällige Begleitsymptome der Erkrankung entsprechen". Er betont jedoch, "daß es sich dabei nur um eine pathogenetische Kompo-

nente des Syndroms handelt und daß auch innerhalb dieser noch manches ungeklärt bleibt. So ist es nicht ohne weiteres verständlich, warum gerade der erste Trigeminusast und von seinem Hirnhautgebiet der Okzipitallappen so viel häufiger betroffen ist als andere Regionen".

Phänotypisch gleichartig erscheinende Krankheitsbilder können entweder erblich sein, d.h. auf speziellen Erbanlagen beruhen oder durch Umwelteinflüsse verursacht werden, die den Embryo schädigen. Eine Linsentrübung kann zum Beispiel rezessiv erbbedingt oder die Folge einer Rötelninfektion der Mutter in den ersten Schwangerschaftswochen sein. Inwieweit bei der STURGE-WEBERschen Krankheit exogene Einflüsse, wie Viruserkrankungen, Intoxikationen und Kreislaufstörungen mit dem daraus resultierenden Sauerstoffmangel in der Frühschwangerschaft zu einer Phänokopie der STURGE-WEBERschen Krankheit führen können, ist noch nicht geklärt. GLEES (1955) beschrieb bei einer Frühgeburt neben einem Hydrocephalus, Ikterus und intracerebralen Kalkeinlagerungen ein Aderhautangiom in einem toxoplasmotischen Mikrophthalmus. Jedoch kann man der Auffassung einer exogenen Entstehungsursache der STURGE-WEBERschen Krankheit entgegenhalten, daß eine Kopie nur Einzelsymptome imitiert, nicht hingegen das komplexe Syndrom.

E. Genetik:

"Die Mehrzahl der Fälle von STURGE-WEBERscher Krankheit tritt in den Familien isoliert auf. Das spricht für sich allein keineswegs gegen die Annahme von Erblichkeit und für eine exogene Genese der Krankheit. Die effektive Fruchtbarkeit der STURGE-WEBER - Kranken mit der voll ausgeprägten Symptomentrias ist wie bei den schweren Fällen von tuberöser Sklerose deutlich herabgesetzt, da wegen der in den ersten Lebensjahren auftretenden epileptischen Anfälle und wegen der Intelligenzdefekte eine frühzeitige Unterbringung in einer Anstalt erfolgt. Die französischen Autoren sprechen

daher von einer "Tendenz zur Autosterilisation" (KOCH 1966)".

In der Mehrzahl der im Schrifttum veröffentlichten Fälle finden sich keine oder nur ungenügende Angaben über die in den Familien erhobenen Befunde. Das gleiche gilt für die Stellung der Merkmalsträger in den Geschwisterreihen. Auch wird nur in wenigen Fällen etwas darüber ausgesagt, ob die Eltern der Merkmalsträger blutsverwandt waren.
Nur bei einer Beobachtung bisher traten in einer Familie in zwei Generationen die klassischen Symptomentrias der STURGE-WEBERschen Krankheit auf. WAARDENBURG (1963) berichtet : FALLS (1953, Clinical Genetics, SORSBY, p. 258) has encountered an affected mother and her one son among 3 siblings. By personal communication he informed me that mother and son diclosed naevus flammeus, glaucoma on the affected side, and meningeal calcification".

FALLS 1953

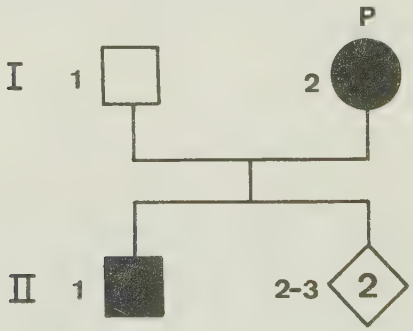

I , 2 : Probandin; Naevus flammeus des Gesichtes; gleichseitiges Glaukom; meningeale Verkalkungsherde.

II , 1 : Sohn der Probandin; zeigt ebenfalls einen Naevus flammeus des Gesichtes mit gleichseitigem Glaukom und meningealen Verkalkungsherden.

Geburtenreihenfolge der 3 Geschwister der II. Generation unbekannt.

In einer ganzen Reihe von Fällen jedoch konnte man auffällige Familienanamnesen finden. In diesen Familien kamen gehäuft Gefäßnaevi im Trigeminusbereich oder regellos am Körper verstreut vor oder es wurden Familienmitglieder beobachtet, die an epileptischen Anfällen, angeborenem Schwachsinn, sekundärer Demenz, Psychosen, Migräneanfällen oder cerebralen Paresen litten.

1. Kasuistik der bisher vorliegenden Familienbefunde:

In der vorliegenden Arbeit wurden alle Beobachtungen mit einer positiven Familienanamnese zusammengefaßt und in 4 Gruppen eingeteilt:

Die Gruppe I umfaßt 22 Fälle, in denen bei dem Probanden die Symptomentrias oder eine Abortivform vorliegt und in deren Familien in Aszendenz oder Deszendenz nur ein Gesichtsnaevus im Trigeminusbereich vorhanden ist.

In der Gruppe II sind 4 Familien zusammengefaßt, bei denen ein Kind an der STURGE-WEBERschen Krankheit leidet und Geschwister einen Naevus vasculosus im Trigeminusbereich zeigen. Diesen Geschwisterbeobachtungen sind die Veröffentlichungen angeschlossen, bei denen die phänotypisch unauffälligen Eltern der Merkmalsträger miteinander blutsverwandt sind.

Die Gruppe III enthält die Zusammenstellung von 18 Familien, bei denen, im Gegensatz zur ersten Gruppe, die Hautnaevi bei verschiedenen Sippenmitgliedern nicht segmentär im Gesicht, sondern regellos an den verschiedensten Körperstellen lokalisiert sind.

Die Gruppe IV zeigt eine Auswahl von 8 Fällen, in denen man bei den Fami-

lienmitgliedern gehäuft Schwachsinnszustände, Migräneanfälle, abnorme seelische Reaktionen und Psychosen, Krampfleiden sowie cerebrale Lähmungen findet.

Die Zwillingsbeobachtungen umfassen konkordantes und diskordantes Vorkommen von Trigeminusnaevus bei eineiigen und zweieiigen Zwillingen.

ZEICHENERKLÄRUNG

STURGE-WEBERsche Krankheit

Trigeminusnaevus

Naevus vasculosus des Körpers

Trigeminusnaevus u. Naevus vasculosus im Bereich des Körpers

Pigmentnaevus des Gesichtes

Pigmentnaevus des Körpers

2 (2) Anzahl der Geschwister

Person unbekannten Geschlechtes

Abort

Zwillinge

Verwandtenehe

gestorben

A Apoplexie

Ab Abnormalität

C Café-au-lait Fleck

cP cerebrale Paresen

D Demenz, Oligophrenie, geistiger Rückstand

Dr intrakranielle Drucksteigerung

E Epilepsie

En	Enuresis
G	Glaukom
GA	Gesichtsasymmetrie
H	Halluzinationen
K	Krämpfe
M	Migräne
O	Morbus OSLER
Oh	Ohnmacht
P	Proband
Psy	Psychose, Psychopathie
R	Retinitis pigmentosa
S	Skoliose
T	Taubheit
TN	Tierfellnaevus
U	Naevus UNNA
V	Varizen

Zur Gruppe I gehören die Beobachtungen von :

BETHOUX, ISNEL und MARCOULIDIS (1936),.

GOUGEROT, BLUM und LEVY (1936),

KOCH (1940),

KOCH (1942) Fall 1,

RODIGINA (1944),

ROSEN (1944),

BEBIN (1945),

LOUIS-BAR (1947),

WORSTER-DROUGHT (1948),

LUND (1949),

DOWNING und KREIDBERG (1949),

KOCH (1950),

COCITO (1951), Fall 2,

TRAMER (1951),

KAMMER (1955), Fall 2 und 3,

STOKES (1957), Fall 5 und 7,

FENG YING-K'UN und T'AN MING-HSÜN (1957) Fall 4,

STRAZZI (1960) Fall 1 und 10 und

WAARDENBURG (1963).

BETHOUX, ISNEL und MARCOULIDIS 1936

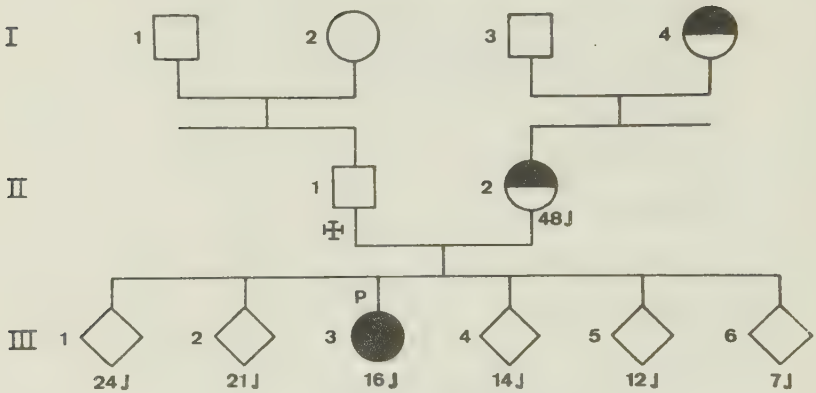

III, 3 : Probandin 16 J.; 3. Kind; Naevus vasculosus der rechten Stirnseite und der fronto-parietalen Region; Kopfschmerz im Stirnschläfenbereich rechts; manchmal Erbrechen; keine Krampfanfälle. Psychisch: unauffällig.

Neurologisch: linksseitige spastische Hemiplegie.

Rö.-Aufnahme des Schädels: Une radiographie directe du crâne met en évidence dans l'étage antérieur de la convéxité droite une dilatation vermiculaire qui sur le cliché de face occiputplaque est large de 6 mm, convexe en bas et en dedans, s'étendant de la partie externe de l'orbite droit en dehors. La fente sphenoidale droite est fortement élargie, surtout dans sa partie supéro-externe où passe la veine ophtalmique.

Ventrikel: rechter Seitenventrikel, unterhalb der vasculären Dilatation gelegen, ist nach unten verlagert, äußerer Teil gekrümmt und verbreitert; III. Ventrikel und linker Seitenventrikel scheinen normal zu sein; Luftblasen im Subarachnoidalraum.

I, 4 : blasser Hautnaevus der Stirn, ähnlich dem von III, 3.

II, 1 : ✠ tuberkulöse Meningitis; normale Retina.

II, 2 : 48 J.; blasser Hautnaevus der Stirn, ähnlich dem von III, 3.

III, 1-2, 4-6 : 5 gesunde Brüder und Schwestern.

GOUGEROT, BLUM, LEVY 1936

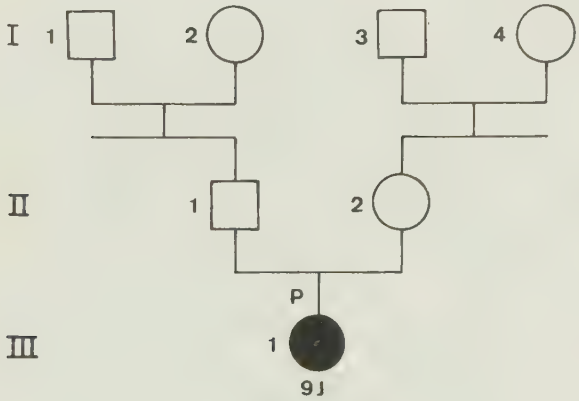

III, 1 : Probandin 9 J.; Naevus des Gesichtes und Halses; Epilepsie.
Großvater: ähnliche Teleangiektasien.
(le grand-père aurait eu de telles telangiectasies).

K O C H 1940

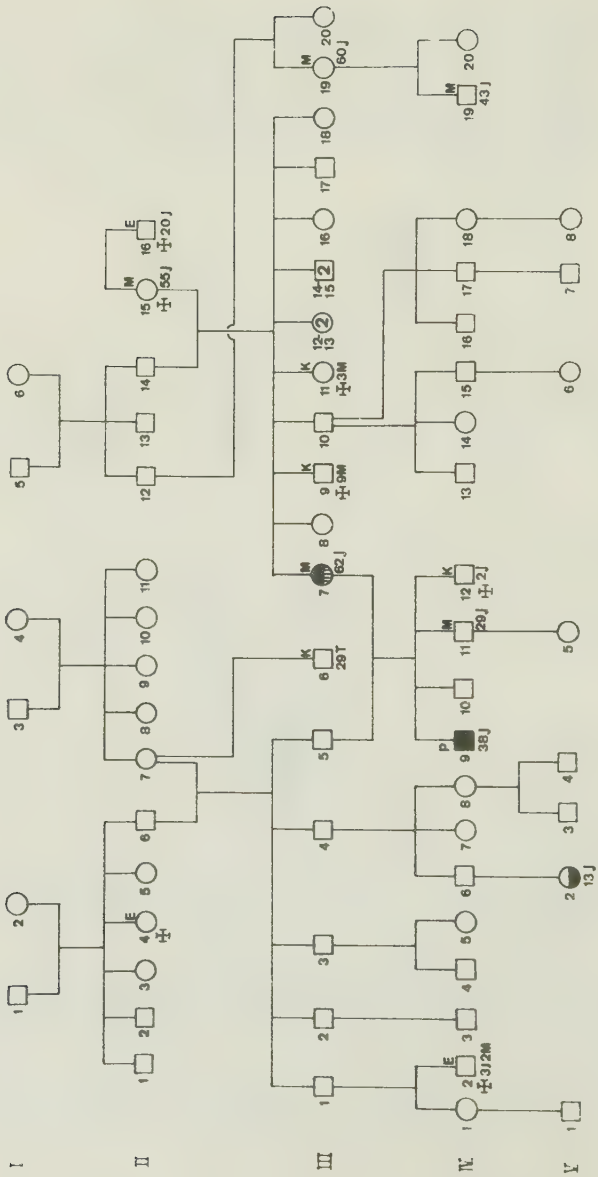

IV, 9 : Proband 38 J.; Erstgeburt; lange Geburtsdauer; asphyktisch; Naevus vasculosus der ganzen linken Gesichtshälfte, die Stirnhaargrenze überschreitend; normale Hautbeschaffenheit unterhalb des linken Mundwinkels und in einem 2 cm breitem Streifen vor dem linken Ohr; wulstförmige Vorwölbung der linken Hälfte der Oberlippe, in der Mitte des Philtrums beginnend.

Dysplastischer Habitus; rechtsseitige Kyphoskoliose; sehr kleine Testes; Hypertrichosis; Asymmetrie des Schädels und Gesichtes.

Vom 4. - 9. Lebensmonat häufige Krampfanfälle; ab 7. Lebensjahr epileptiforme Anfälle, vorwiegend rechtsseitig, mit Erbrechen, Einnässen und Bewußtlosigkeit; Verwirrtheitszustände nach den Anfällen.

Neurologisch: rechtsseitige spastische Hemiparese; rechter Arm im Ellenbogengelenk in leichter Beugekontraktur; geringe Atrophie und Tonuserhöhung der Beinmuskulatur rechts; leichte Spitzfußstellung; BDR rechts schwach auslösbar; Babinski und Rossolimo rechts positiv; angedeuteter Flußklonus rechts; grobe Kraft rechts deutlich herabgesetzt; soweit prüfbar keine Sensibilitätsstörung; spastisch-paretischer Gang.

Psychisch: Imbezillität.

Augen: rechte Pupille rund und mittelweit, reagiert prompt auf L und C; linke Pupille übermittelweit, reagiert nicht auf L; Motilität: linkes Auge in Konvergenzstellung; Sehschärfe: rechts 1/5, links Handbewegungen; rechtes Auge: ektatische Konjunktivalgefäße; Fundus: verwaschener oberer Rand der Papille; peripapilläre girlandenartige weiße Aderhautherde; zahlreiche Pigmentansammlungen in der Peripherie; linkes Auge: ektatische Konjunktivalgefäße; Maculae corneae; Fundus: peripapilläres Ödem mit flacher peripapillärer Netzhautablösung; alte Gefäßeinscheidungen; konfluierende weiße Aderhautherde; in der un-

teren Fundushälfte grobscholliges Pigment; Tension: rechts 28 mm Hg, links 65 mm Hg; beiderseits am Augenhintergrund keine typischen hämangiomatösen Veränderungen.

II, 4 : ✝ litt an Krämpfen; während eines Anfalls verbrannt; Diagnose: Epilepsie.

II, 15 : ✝ 55 J.; Lebercarcinom; 12 Kinder, 10 klein verstorben; anfallsweise auftretende rechtsseitige Kopfkoliken; Diagnose: Migräne.

II, 16 : ✝, etwa 20 J. alt geworden; Krämpfe mit Verwirrtheitszuständen; Diagnose: Epilepsie.

III, 6 : ✝ an Krämpfen, 29 Tage alt; unehelich.

III, 7 : 62 J.; Naevus pigmentosus, braun, fünfmarkstückgroß, unter der linken Mamma; Naevus vasculosus, fünfpfennigstückgroß etwa 3 cm vom linken Mundwinkel (Verätzung mit einem Creosotstift?); Augen: Exophthalmus, Stellwag +, Fundus o. B., Migräneanfälle.

III, 9 : ✝ im 9. Monat am Kinnkrampf.

III, 11 : ✝ im 3. Monat an Krämpfen.

III, 19 : 60 J.; auf die rechte Kopfhälfte begrenzte Kopfschmerzen mit Erbrechen; neurologisch: o. B.; Fundus o. B.

IV, 2 : ✝ 3 J. 2 M. an Masernpneumonie; normale Geburt; epileptische Anfälle und Schwindelanfälle mit Bewußtseinsverlust, an den Körper angezogene Arme und Beine und krampfhafte Zuckungen. Neurologisch: Pupillen übermittelweit; Lichtreaktion +; im Ellenbogen gebeugte obere Gliedmaßen, passiv streckbar; Beine im Hüft- und Kniegelenk in Beugekontraktur; PSR und ASR beiderseits lebhaft, BDR nicht auszulösen.
Turmschädel; Stirn stark vorgewölbt; breiter Nasenrücken.

IV, 11 : 29 J.; 3. Kind; anfallsweise auftretende rechtsseitige Kopfschmerzen, verbunden mit starkem Brechreiz, häufig auch mit Flimmern

vor den Augen; Schmerzen beginnen in der rechten Kopfhälfte und ziehen dann zur Stirn; Fundus: o. B.; neurologisch: o. B.; Psychisch: o. B.

IV, 12 : ⊕ 2 J.; 4. Kind; normale Geburt; mit 1 Jahr Laufen und Sprechen gelernt; Gehirnhautentzündung und Krämpfe, die vorwiegend die linke Gesichtshälfte betrafen; nach wenigen Tagen starb das Kind an "Gesichtsmuskellähmung. Das linke Auge war wie ausgestochen, der Mund ganz schief."

IV, 19 : 43 J.; 1. Kind; anfallsweise auftretende rechtsseitige Kopfschmerzen mit heftigem Erbrechen;
Neurologisch und psychisch o. B.; Fundus o. B.

V, 2 : 13 J.; normale Geburt; in der Gegend des Os sacrum seit der Geburt unscharf begrenzte, etwa pfennigstückgroße rötlich verfärbte Hautpartien;
Neurologisch und psychisch o. B.;
Fundus: beiderseits stark verbreiterter Pigmentsaum, besonders temporal.

KOCH 1942 Fall 1

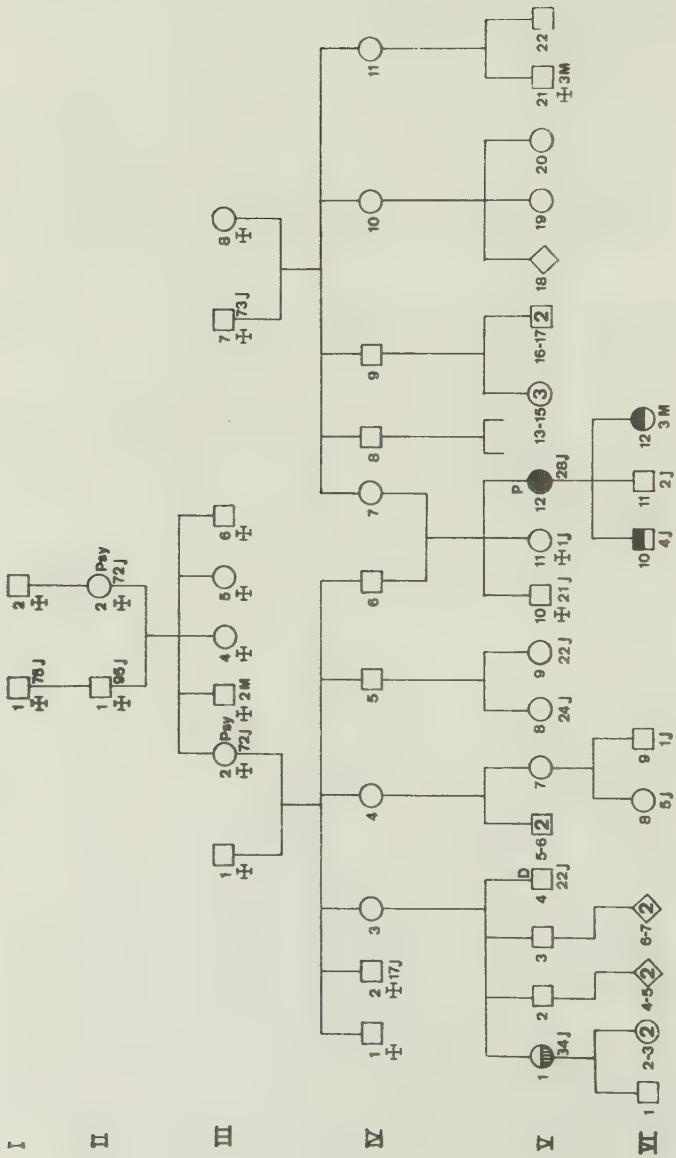

V, 12 : Probandin 28 J.; 3. Kind; blaßrotes Muttermal im Bereich des ganzen linken Armes, besonders deutlich im Bereich des 1.-3. Fingers und an der Innenseite des linken Oberarmes, das sich bis zur Halsseite, bis etwa handbreit unterhalb der linken Klavikel und bis zur Mitte des linken Schulterblattes ausdehnt; dazwischen zahlreiche kleinere und größere Partien normaler Haut.
Seit dem 19. Lebensjahr epileptiforme Anfälle; heftige Kopfschmerzen; vor den Anfällen Flimmern vor den Augen und Sausen im Kopf, Bewußtseinsverlust und Verdrehen der Augen nach rechts und links oben, einzelne Zuckungen und grob ausfahrende Bewegungen des Körpers; Dauer 3-5 Minuten.
Neurologisch: ASR schwach auslösbar, sonst o. B.
Augen: beiderseits regelrecht; keine Druckerhöhung.
Psychisch: keine Zeichen einer epileptischen Wesensveränderung.
Encephalogramm: sehr geringe Ventrikelasymmetrie; keine Zeichen einer calcifizierenden cerebralen Angiomatose: nicht calcifizierende Angiomatosis?

II, 2 : ✠ 72 J.; symptomatische Psychose ? Nervöse und hysterische Erscheinungen seit dem letzten Wochenbett.

III, 2 : ✠ 72 J.; symptomatische Psychose.

III, 8 : Hüftluxation.

IV, 2 : ✠ mit 17 J. an Tbc.

V, 1 : 34 J.; seit Geburt an der linken Halsseite ein zehnpfennigstückgroßer, brauner Naevus pigmentosus.

V, 4 : 22 J.; angeborener Schwachsinn.

V, 19 : Hüftluxation.

V, 20 : Hüftluxation.

VI, 10 : 4 J.; Naevus vasculosus am linken Oberlid bei Geburt.

VI, 12 : 3 Mon.; Naevus vasculosus am rechten Oberlid bei Geburt.

RODIGINA 1944

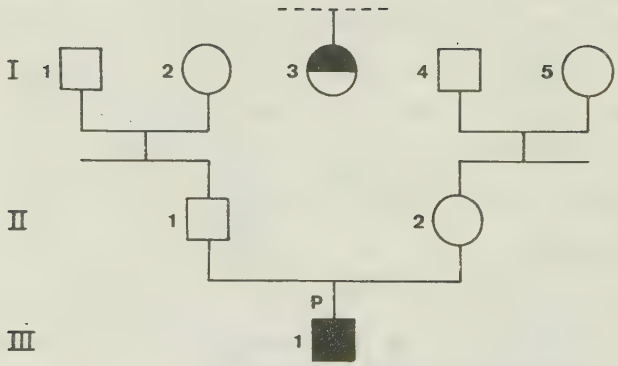

III, 1 : Proband; Naevus flammeus des ganzen Gesichtes; bilaterales Glaukom.

I, 3 : Großtante zeigt ein Haemangiom.

ROSEN 1944

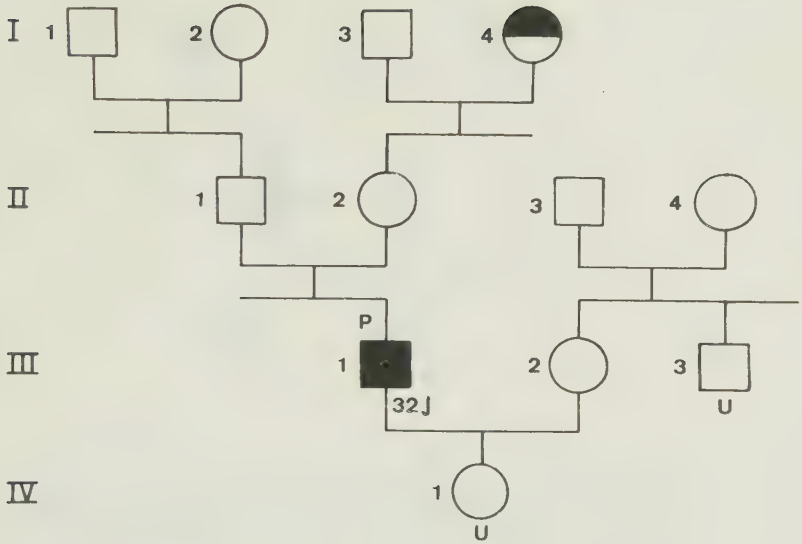

III, 1 : Proband 32 J.; Naevus flammeus der rechten Gesichtsseite; Augen: ektatische Konjunktivalgefäße.

I, 4 : Ähnlicher Naevus wie beim Probanden.

III, 3 : Naevus vasculosus des Nackens: Naevus UNNA.

IV, 1 : Tochter des Probanden; Naevus vasculosus des Nackens: Naevus UNNA.

Geschwisterzahl des Probanden nicht angegeben.

BEBIN 1945

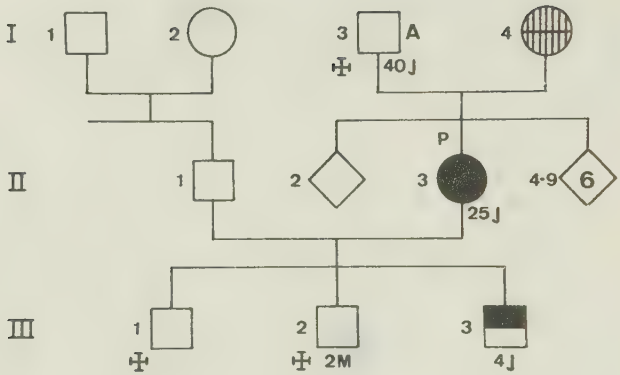

II, 3 : Probandin 25 J.; 2. Kind; violetter Naevus der rechten Gesichtsseite mit Befall von Stirn-, Orbita - und Kieferregion. Buphthalmus des rechten Auges.
Seit dem 16. Lebensjahr epileptiforme Anfälle mit vorangehenden Parästhesien, von den Füßen zum Kopf aufsteigend.
Rö.-Aufnahme des Schädels: kein pathologischer Befund.

I, 3 : ✝ 40 J.; Hirnblutung.

I, 4 : schwarze Muttermale unterhalb des Auges und auf der Brust.

III, 1 : ✝ Bronchopneumonie.

III, 2 : ✝ 2 Monate; Gastroenteritis.

III, 3 : 4 J.; Naevus vasculosus im Bereich des I. Trigeminusastes.

LOUIS - BAR 1947

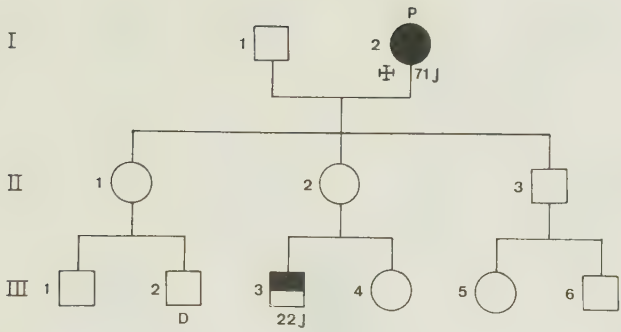

I, 2 : ⌶ Probandin 71 J.; handflächengroßes Haemangiom der unteren Wangenhälfte mit hirsekorn- bis bohnengroßen Höckern, unscharf begrenzt; zwei weitere bandförmige Angiome der rechten Halsseite; fünf kleine Angiome der lateralen unteren Halsseite bis zur Schulter.
Neurologisch: rechtsseitige Hemiplegie.
Sektion: mäßige Arteriosklerose der großen Gefäße; kleine juxtakapsuläre Erweichungsherde im Gebiet der linken Arteria lenticulostriata.

III, 2 : Mentale Retardierung; lebhafte Sehnenreflexe rechts;
Augen: normaler Fundus.

III, 3 : 22 J.; Angiom von etwa 4 mal 5 cm Größe und von waagerechter, ovaler Form am Kinn mit mehreren angiomatösen Wucherungen von Erbsengröße, durch die Mittellinie des Kinns begrenzt; drei weitere kleine Angiome der rechten vorderen Halsseite.

WORSTER-DROUGHT 1948

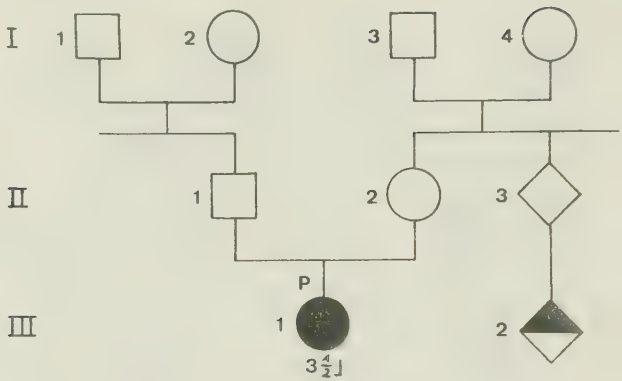

III, 1 : Probandin 3 1/2 J.; 1. Kind; ausgedehnte hellrote Kapillarnaevi der linken Gesichtshälfte, der linken Kopfhautseite und der linken Brust; linker Arm, linke Hand und Außenbezirke des linken Beines sind ebenfalls befallen; rechte Gesichts- und Kopfseite zeigen ähnliche, aber kleinere Naevi; auf keiner Seite reichen die Veränderungen unterhalb des Mundes; naevoide Flecken rechts auf Schulter, Scapula, Glutealregion, Wade und Außenseite von Fußsohle und Fußrücken.

Neurologisch: Krampfanfälle seit dem 4. Lebensmonat, meistens rechtsseitig, nur manchmal bewußtlos; leichte Spastizität des rechten Armes und Beines mit verstärkten Reflexen.

Psychisch: Idiotie.

Rö.-Aufnahme des Schädels: bilaterale intracranielle Verkalkungsherde, links stärker als rechts, speziell in den frontoparietalen Gebieten; Verkalkung begann zwischen 7 1/2 Monaten und 1 1/2 Jahren.

III, 2 : Hautnaevus im Bereich des I. Trigeminusastes; keine Anfälle. (a cousin on her mother's side)

Die Eltern sind nicht blutsverwandt.

L U N D 1949 Fall 2

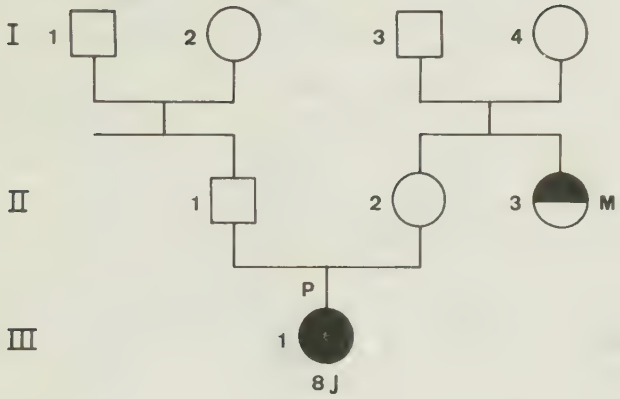

III, 1 : Probandin 8 J.; Naevus flammeus des Gesichtes; epileptische Anfälle;
Augen: o. B.; neurologisch und psychisch: o. B
Rö.-Aufnahmen des Schädels: keine sicheren Verkalkungen nachweisbar.
Ventrikulographie: geringe Ausweitung des Seitenventrikels; keine Anzeichen erhöhten Druckes.
Operationsbericht: Vascularisation des Knochens normal; typisches teleangiektatisches Angiom von 1 mal 1 cm Größe im unteren Teil des linken Gyrus praecentralis; ähnliches Angiom in der Mitte des Gyrus temporalis superior.

II, 3 : Naevus flammeus des Gesichtes; Kopfschmerzen; keine Krämpfe.
Geschwisterzahl der Probandin nicht angegeben.

DOWNING und KREIDBERG 1949

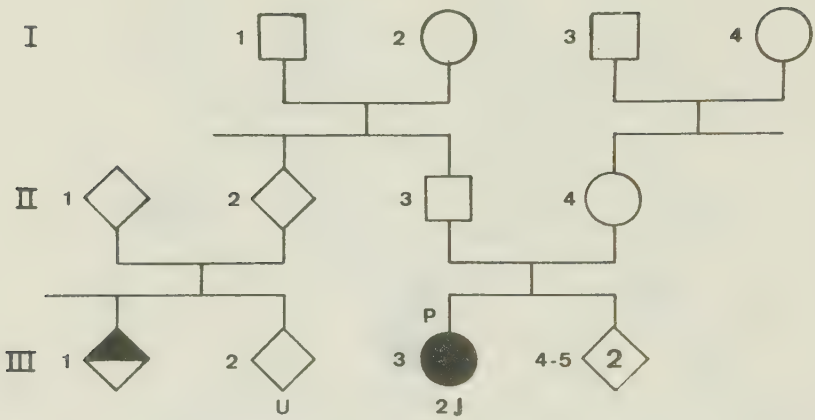

III, 3 : Probandin 2 J.; Zangengeburt; 2 gesunde Geschwister; Naevus vasculosus im Bereich des I. Trigeminusastes rechts; kleiner Café-au-lait-Fleck rechts unten am Abdomen.

Mit 13 Monaten ein etwa 1/2 stündiger Krampf, auf die linke Seite begrenzt; mit 19 Monaten ein ähnlicher 2. Anfall; vor beiden Attacken jeweils Infektion der oberen Luftwege und Temperaturerhöhung; Anfälle beginnen mit Zittern des linken Auges und des linken Mundwinkels, breiten sich dann auf die linke Hand, den linken Arm und auf das linke Bein aus; Kopf und Augen sind nach links gewendet. Neurologisch: Sehnenreflexe lebhaft und seitengleich; Sensibilität normal.

Psychisch: sehr reizbar; I. Q.; 100.

Augen: kein pathologischer Befund.

Mit 22 Monaten ein paarmal rotes Blut im Stuhl.

Rö.-Aufnahmen des Schädels: im Kleinhirn links 4 mm großer runder scharf begrenzter Verkalkungsherd; Ventrikel: leichte Dilatation des gesamten Ventrikelsystems einschließlich der

Cisterna magna. EEG : fokale "slow wave activity" der rechten Seite, speziell in der Zentral- und Occipitalregion; Vermutung eines Angioms über der Hemisphäre, vielleicht diffuser kapillarer Typ; Arteriogramm: keine Füllung der Arteria cerebri anterior.

III, 1 : Muttermal an der Stirn: Naevus vasculosus im I. Trigeminusbereich.

III, 2 : Muttermal am Nacken: Naevus UNNA.
(III, 1 und 2 : two paternal cousins have "birthmarks", one on the forehead, the other on the posterior neck).

Geburtenreihenfolge der III. Generation unbekannt.

K O C H 1950

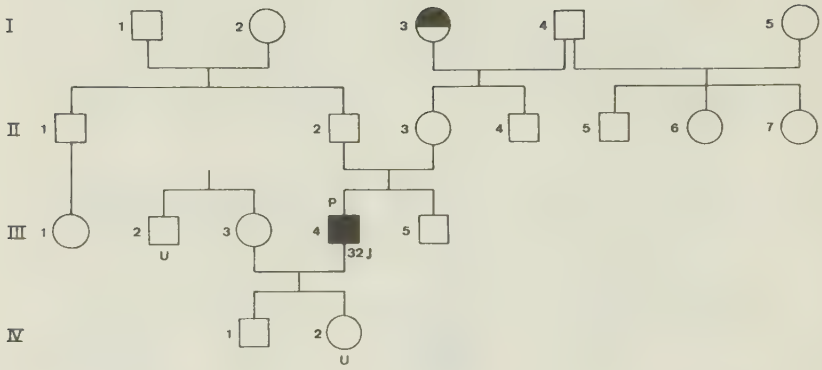

III, 4 : Proband 32 J.; 1. Kind; Naevus vasculosus im Bereich des I. Trigeminusastes rechts.
Augen: angiektatische Vermehrung der Konjunktivalgefäße; keine Fundusveränderungen.
Kein pathologischer Hirnbefund.

I, 3 : Naevus vasculosus im Bereich des I. Trigeminusastes rechts.

III, 2 : Blaßroter Naevus vasculosus im Nacken: Naevus UNNA.

IV, 2 : Tochter des Probanden; blaßroter Naevus vasculosus im Nakken: Naevus UNNA.

COCITO 1951 Fall 2

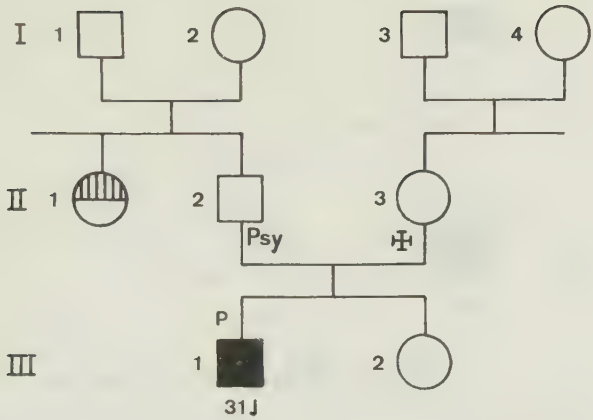

III, 1 : Proband 31 J.; Naevus flammeus im Bereich des I. Trigeminusastes rechts, einschließlich des rechten Oberlides.
Augen: konjunktivale und pericorneale Angiektasien rechts; "vecchia cataratta discrasica con distacco retinico"; Tonus vermindert; linkes Auge o. B.
Mit 3 Jahren die ersten epileptischen Anfälle; mit 6 Jahren das erste Mal in einer psychiatrischen Anstalt; durchschnittlich 2-3 epileptische Anfälle pro Woche.
Neurologisch: Reflexe der Extremitäten ziemlich lebhaft, links verstärkt. Psychisch: zunehmende Demenz.
Rö.-Aufnahme: bei seitlicher Projektion kleine Verkalkungsherde hinter der Sella turcica bis zum temporo-occipitalen Bereich, bei frontaler Projektion auf die re. Seite lokalisierbar.

II, 1 : Naevus pigmentosus von café-au-lait-Farbe im rechten Temporalbereich.

II, 2 : Manisch-depressives Syndrom.

II, 3 : ✠ Selbstmord.
Urgroßmutter väterlicherseits: großer Trigeminusnaevus.
Cousin und Cousine des Vaters: ✠ Schizophrenie.
Geburtenreihenfolge der II. und III. Generation unbekannt.

TRAMER 1951

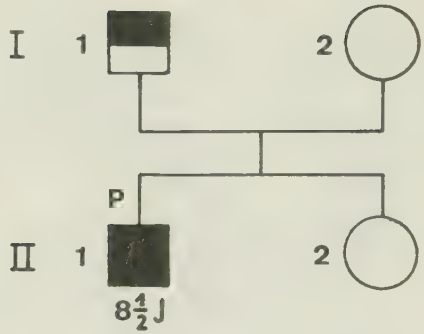

II, 1 : Proband 8 1/2 J.; Naevus flammeus der rechten Stirnhälfte; ähnlicher, aber kleinerer Naevus an der linken Schläfe; Adenoma sebaceum an Nase und Wangen mit kleinen, darin netzartig verstreuten angiomatösen Flecken; einige vitiliginöse Stellen auf der Rumpfhaut.

Neurologisch: seit dem 4. Lebensmonat abortiv-epileptiform verlaufende Krämpfe; Abdominal- und Costoabdominalreflexe lebhaft und seitengleich; contralaterale Abdominaleigenreflexe beidseits deutlich vorhanden, bei Reizstelle rechts etwas stärker.

Psychisch: I. Q. 89; Pavor nocturnus; Somnambulismus; maskenhaft starres Gesicht.

Rö.-Aufnahme des Schädels: Verkalkung im Balken, Verkalkungszone am Übergang vom mittleren zum hinteren Gehirnabschnitt, etwa auf Höhe der Glandula pinealis; Verkalkungsherde links größer.

EEG: diffuse dysrhythmische hirnelektrische Aktivität ohne Herdsymptome.

I, 1 : Naevus facialis der ganzen rechten Stirnseite bis zur Wange, von gleichem Aussehen wie beim Sohn; gleiche Bildung eines Adenoma sebaceum; maskenhafter starrer Gesichtsausdruck; matte Affektivität mit langsamen psychischem Tempo.

Geburtenreihenfolge der II. Generation unbekannt.

K A M M E R 1955 Fall 2

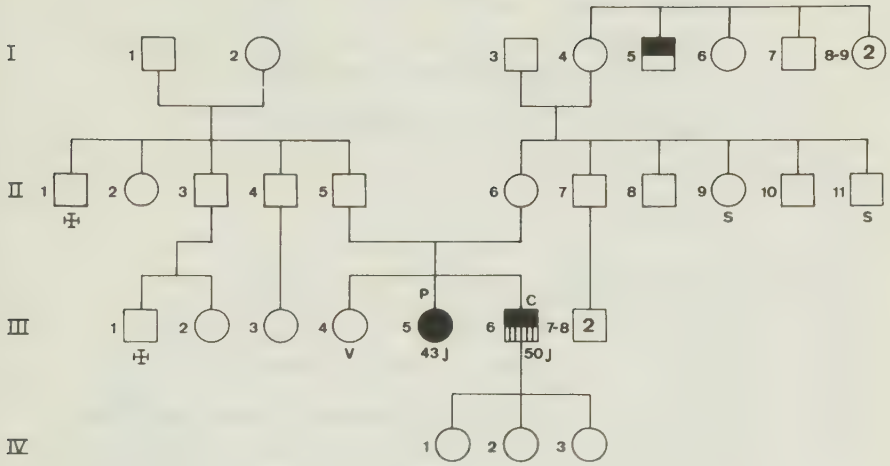

III, 5 : Probandin 43 J.; 2. von 3 Kindern; fast über den ganzen Körper ausgebreitete Hautangiomatose, links stärker als rechts; Haut des Gesichtes beidseits im Bereich aller 3 Trigeminusäste angiomatös verändert; in der Mittellinie vom Haaransatz bis zur Oberlippe ein Streifen normaler Haut; rechte Körperseite deutlich hypertrophiert.

Neurologisch: latente Hemiparese links.

Augen: linksseitige Phthisis bulbi nach Glaukom in der Kindheit; Enukleation: angiomatöse Veränderungen in der Gegend des Corpus ciliare; verkalkte Linse; Knorpelbildung im Bereich des Glaskörpers; außerdem maligne Entartung im Sinne eines Melanosarkoms.

Rö.-Aufnahmen des Schädels: typischer Kalkschatten am Übergang des Temporallappens zum Occipitallappen; dickwandige

Schädelkalotte; verstärkte Diploevenenzeichnung.
Encephalogramm: im rechten Seitenventrikel ein länglich-rundlicher Tumor; stark erweitertes linkes Hinterhorn.
Einweisung wegen Subarachnoidalblutung; Blutung aus dem encephalographisch nachgewiesenen Ventrikeltumor?

I, 5 : Hämangiom der Unterlippe (Makrocheilie).

II, 1 : ✠ Suicid

II, 9 : Kyphoskoliose

II, 11 : Kyphoskoliose

III, 1 : ✠ Suicid

III, 4 : Schwester der Probandin; 1. Kind; Varizen.

III, 6 : Bruder der Probandin; 50 J.; 3. Kind; Teleangiektasien am Kinn; ein Café-au-lait Fleck; einige Pigmentnaevi; dickwandige Schädelkalotte; verstärkte Diploevenenzeichnung.

KAMMER 1955 Fall 3

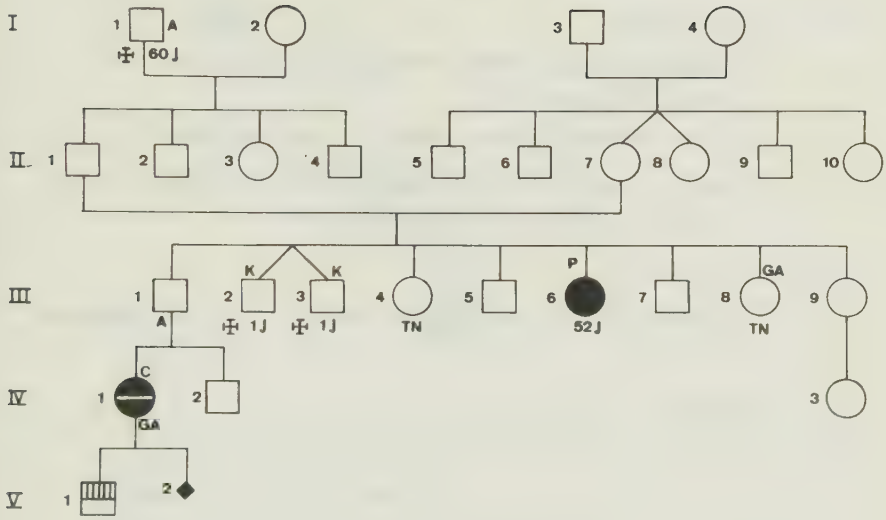

III, 6 : Probandin 52 J.; 6. Kind; angiomatöse Hautveränderungen der linken Wange; Angiom des linken Auges; Hemiatrophia faciei; Skoliose des Schädels; epileptiforme Anfälle.
Rö.-Aufnahme des Schädels: Verkalkungen der Stirnhirnrinde mit typischer Struktur.

I, 1 : ⊕ 60 J. Hirntumor; vorausgegangene psychische Veränderungen.

III, 1 : Mit 42 und 58 J. je einen atypischen apoplektischen Insult; asymmetrische Verdickung der Schädelkalotte mit vermehrter Diploevenenzeichnung und asymmetrischen Stirnhöhlen.

III, 2+3 : ⊕ 1 J.; Eiigkeit unbekannt; kurz hintereinander an Krämpfen gestorben.

III, 4 : Tierfellnaevus am linken Unterschenkel; mehrere kleine Gefäßnaevi; plumpe Schädelkalotte.

III, 7 : Kurzsichtig.

III, 8 : Tierfellnaevus der rechten Schläfe; Gesichtsasymmetrie; plumpe Schädelkalotte.

III, 9 : Kleinhirnbrückenwinkelneurinom; plumpe Schädelkalotte.

IV, 1 : Naevus flammeus im Trigeminusbereich und am Rumpf; Café-au-lait-Fleck; leichte Schädelasymmetrie.

IV, 3 : Kurzsichtig.

V, 1 : 3 kleine Naevi pigmentosi im Bereich des I. und II. Trigeminusastes.

V, 2 : Abort.

STOKES 1957 Fall 5

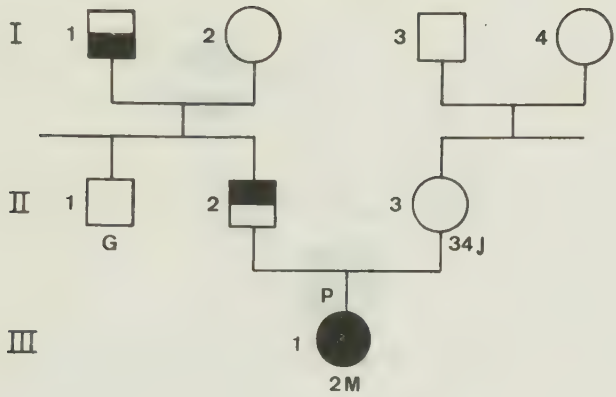

III, 1 : Probandin 2 Mon. alt; Naevus vasculosus der linken Gesichtsseite, einschließlich der Parietalregion und der Nasenwurzel, die Mittellinie überschreitend;
Augen: rechtes Auge o. B.; Tension 16 mm Hg; linkes Auge und linke Cornea vergrößert; Cornea ödematös und vernarbt; Tension 40 mm Hg; beginnende Excavatio papillae.
Rö.-Aufnahme des Schädels: weiches, schwellendes Gewebe in der Frontalregion; keine Verkalkungen; normale Knochenstrukturen.

I, 1 : roter Fleck am Hals.

II, 1 : Pigmentglaukom.

II, 2 : Angiom von 3 cm Durchmesser Größe auf der rechten Halsseite am Unterkieferwinkel.

Geschwisterzahl der Probandin nicht angegeben.

STOKES 1957 Fall 7

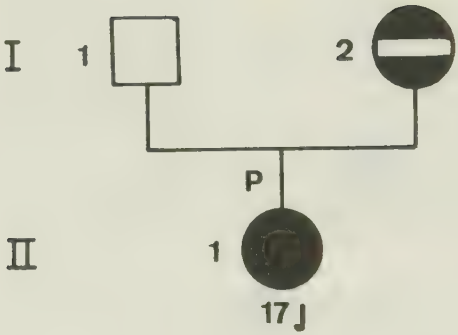

II, 1 : Probandin 17 J.; bräunliche, nicht erhabene Verfärbung von 1,5 cm Durchmesser auf der linken Kinnseite.
Linkes Auge: Strabismus convergenz von etwa 35 Dioptrien; Tension 22,3 mm Hg; Trübungen im Glaskörper; Ablatio retinae der unteren Retinahälfte einschließlich der Macula; cystoide Degeneration der Macula.
Rechtes Auge o.B.; Tension 25,6 mm Hg.
Kein pathologischer Organbefund; keine neurologische Symptome.

I, 2 : Großes Muttermal auf der ganzen linken Gesichtsseite und dem linken Halsgebiet, bis zum Ansatz der linken Brust reichend.

Geschwisterzahl der Probandin nicht angegeben.

FENG YING-K'UN und T'AN MING-HSÜN 1957 Fall 4

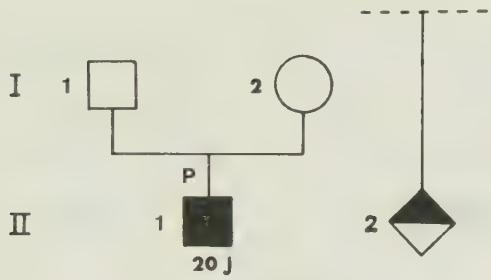

II, 1 : Proband 20 J.; seit Geburt Naevus vasculosus der linken Gesichtsseite und Kopfhaut, am Kinn und Hals die Mittellinie überschreitend; teleangiektatische Flecke auf dem mittleren Teil der Mukosa der Unterlippe, im Zentralbereich der oberen Gingiva, auf der linken Seite des harten und weichen Gaumens und der Uvula.
Augen: Trachom; sonst kein pathologischer Befund.
Anfälle mit Bewußtseinsverlust; Kopfschmerzen im Occipitalbereich.
Neurologisch: oberflächliche und tiefe Reflexe auf der rechten Seite stärker als links; auf der rechten Seite inkonstanter Babinski und Gordon.
Psychisch: niedriger I.Q.; Schizophrenie.
Rö.-Aufnahme des Schädels: Verdickung der Basis der linken vorderen Schädelgrube; linker Sinus frontalis nicht angelegt; keine Verkalkungen.
EEG : geringe Dysrhythmie und Niederspannung auf der linken Seite; keine Herdsymptome.

II, 2 : Entfernter Cousin: Naevus der linken Gesichtsseite
(a distant cousin had facial nevus on the left side.)

STRAZZI 1960 Fall 1

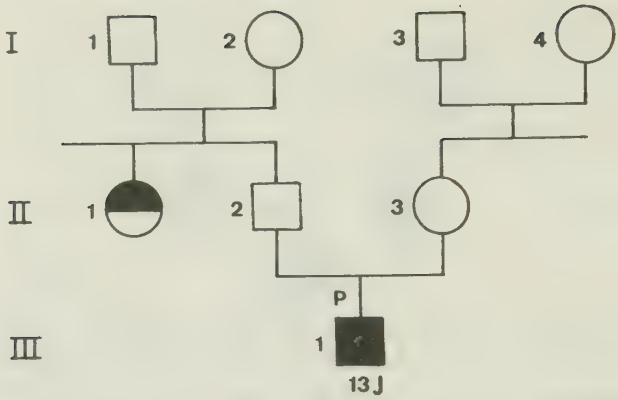

III, 1 : Proband 13 J.; seit Geburt ausgedehnter flacher Naevus vasculosus der linken Gesichtshälfte im Bereich aller drei Trigeminusäste. Augen: seit Geburt ein sich vergrößerndes und hervortretendes linkes Auge; reduziertes und sich verschlechterndes Sehvermögen; infolge äußerer Gewalteinwirkung auf das linke Auge Photophobie, Schmerzen und Sehverlust; Chemosis palpebrale; sichtbare epibulbäre Gefäßinjektion; transparente Cornea; blutgefüllte vordere Augenkammer; Visus = O; Tension 13 mm Hg; Enukleation; Histologisch: am hinteren Augenpol Angiom der Chorioidea, in der Nähe der Papille lokalisiert; totale Netzhautablösung; enger, fast verschlossener Kammerwinkel; rechtes Auge o. B.
Neurologisch: kein pathologischer Befund.
Rö.-Aufnahme des Schädels: kein pathologischer Befund.

II, 1 : Angiom der behaarten Kopfhaut.

Geschwisterzahl des Probanden nicht bekannt.

STRAZZI 1960 Fall 10

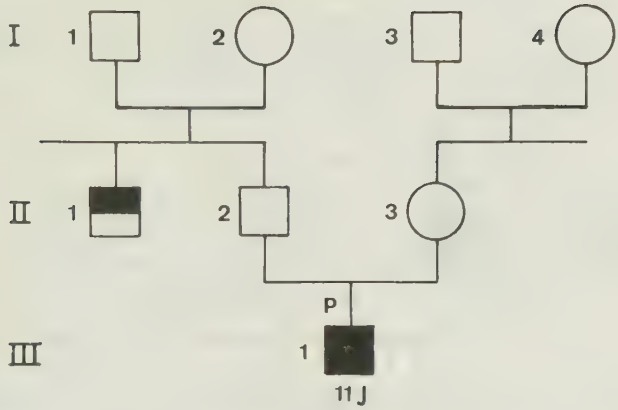

III, 1 : Proband 11 J.; flaches Angiom der linken Gesichtsseite und der Halsregion.

Augen: homonyme Hemianopsie; linkes Auge leichter Exophthalmus; Konjunktivalgefäße im unteren Abschnitt dilatiert; geringe Vergrößerung des Cornea-Durchmessers; starke Pigmentierung der Iris; Fundus: blasse Papille, Excavatio von 4 dptr; nasale Verschiebung der geschwollenen und geschlängelten Gefäße, speziell der Venen; nasal der Papille eine erweiterte und geschlängelte Gefäßschlinge von angiomatösem Typ; re. Auge o. B.

Neurologisch: während der ersten beiden Lebensjahre Krampfanfälle.

Psychisch: Oligophrenie.

II, 1 : Naevus vasculosus des Gesichtes.

Geschwisterzahl des Propanden nicht angegeben.

WAARDENBURG 1963

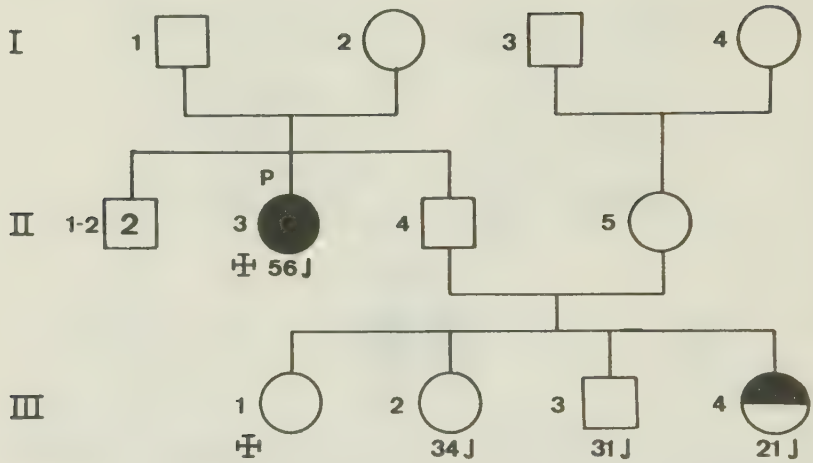

II, 3 : Probandin 56 J.; 3. Kind; Naevus flammeus der linken Gesichtsseite, die Medianlinie der Nase mit ektatischen Gefäßen überschreitend.
Augen: gewundene Gefäße der Konjunktiva und Episklera; Pigmentablagerungen im temporalen Teil des Limbus; Pupillen seitengleich, ausgenommen kurzer Perioden erhöhten Druckes, als die linke Pupille geringfügig dilatierte; dabei Prodromalsymptome eines Glaukoms: Kopfschmerzen und das Sehen farbiger Ringe; normaler Fundus.
Keine cerebralen Symptome.

III, 4 : 21 J.; 4. Kind; bei Geburt geringfügige Teleangiektasien, die sich auf der linken Gesichtsseite zu einem ähnlichen Naevus vasculosus entwickelten.
Keine cerebralen Symptome.

Aus der Zusammenstellung dieser 22 Fälle ergibt sich, daß 9 Probanden männlich und 13 weiblich sind. In 9 Fällen ist die Geburtenreihenfolge der Probanden bekannt, in 18 Fällen gibt es keine Angaben darüber. 3 mal sind die Probanden Erstgeburten, 2 mal Zweit-, 3 mal Dritt- und einmal eine Sechstgeburt. Die Geschwisterzahl schwankt zwischen 2 und 9.

Bei diesen Fällen kann man erbtheoretisch annehmen, daß ein schwaches (entwicklungslabiles) autosomales Gen für die STURGE-WEBERsche Krankheit verantwortlich ist und daß seine phänotypische Manifestierung von anderen Genen und von peristatischen Faktoren abhängig ist. Der Erbmodus ist dominant bzw. unregelmäßig dominant.

In der Gruppe II sind 4 Geschwisterbeobachtungen zusammengefaßt:

UIBERALL (1930)
YAKOVLEV und GUTHRIE (1931) Fall 12
GRANSTRÖM (1935) Fall 3 und
TOURAINE, SOLENTE und GAUTHIER (1935)

Diesen Geschwisterbeobachtungen sind die Veröffentlichungen angeschlossen, bei denen die phänotypisch unauffälligen Eltern der Merkmalsträger miteinander blutsverwandt sind.

UIBERALL 1930

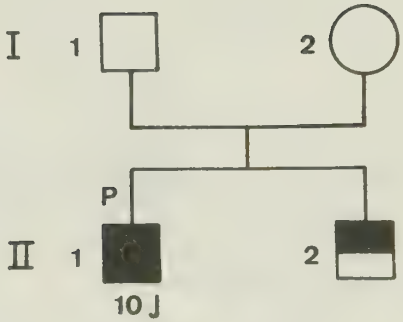

II, 1 : Proband 10 J.; Naevus vasculosus unbekannter Lokalisation; rechtsseitiges Hirnangiom;
Neurologisch: linksseitige Jacksonanfälle.

II, 2 : Naevus vasculosus im Bereich des I. und II. Trigeminusastes auf der linken Gesichtsseite.

Geburtenreihenfolge der II. Generation unbekannt.

YAKOVLEV und GUTHRIE 1931 Fall 12

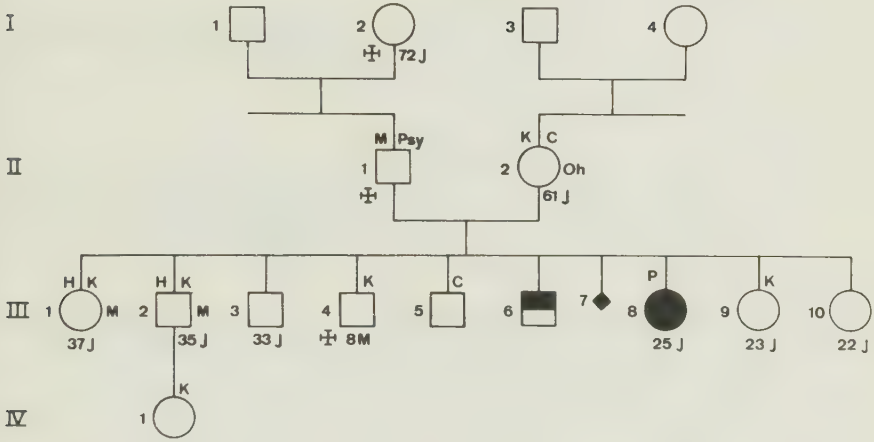

III, 8 : Probandin 25 J.; 8. Kind; Naevus vasculosus der rechten Stirnseite, darunter einige kleine Naevi vasculosi der Wange, der Nase und der Oberlippe; mehrere Naevi pigmentosi am Körper; Café-au-lait-Fleck der rechten Schulter.

Augen: rechtes Auge etwas größer; Pupille größer als links; vermehrte Anzahl und Füllung der retinalen Gefäße; Papille unscharf begrenzt; Fundus des linken Auges: vermehrt Gefäße, aber nicht so stark wie rechts; rechte Papille scharf begrenzt.

Neurologisch: keine Anzeichen einer Paralyse; keine Kontrakturen; myoklonische Zuckungen des Kopfes und der Schultern; starre Körperhaltung; Reflexe der Extremitäten beiderseits gesteigert, aber nicht asymmetrisch; Abdominalreflexe beiderseits vorhanden; akinetisches-hypertonisches Syndrom; bilaterale pyramidale Symptome; mit 9 Jahren die ersten Anfälle.

Psychisch: Schwachsinn.

I, 2 : ⌶ 72 J.; locomotorische Ataxie; in den letzten Jahren erblindet, nervös und kränklich.

II, 1 : ⌶ nach 9 jährigem Aufenthalt in einem Krankenhaus für Geisteskranke; Involutionsmelancholie und Gehirnarteriosklerose; schwere Kopfschmerzen.

II, 2 : 61 J.; Warzen und Muttermale am ganzen Körper; 2 Polypen am Hals, die vorher schwarz-braune Muttermale waren; "fainting spells since the age of 13"; vor einigen Jahren richtiger Anfall; abortive Neurofibromatose.

III, 1 : 37 J.; älteste Schwester der Probandin; mit 2 Jahren Krämpfe; "fainting spells"; Migräne; nervös; nächtliche Halluzinationen.

III, 2 : 35 J.; mit 6 Jahren Krämpfe; schwere Kopfschmerzen; nervös; nächtliche Halluzinationen.

III, 3 : 33 J.; gesund.

III, 4 : ⌶, 3. Bruder der Probandin; im 8. Lebensmonat an Krämpfen gestorben.

III, 5 : braunes behaartes Muttermal des Rückens, handflächengroß, bei Geburt noch nicht vorhanden.

III, 6 : bei Geburt daumennagelgroße Flecken an Nase, Augenlider und Lippen von gleicher Farbe wie bei der Probandin; blaßten allmählich ab und verschwanden nach einem Jahr.

III, 7 : Fehlgeburt.

III, 9 : 23 J.; Kinderkrämpfe.

III, 10 : 22 J.; gesund.

IV, 1 : Tochter des 35 jährigen Bruders der Probandin; hatte im Alter von 1 Jahr Krämpfe.
STURGE-WEBERsche Krankheit und abortive Neurofibromatose in einer Familie.
Geburtenreihenfolge nur soweit bekannt, als Altersangaben vorhanden sind.

GRANSTRÖM 1935 Fall 3

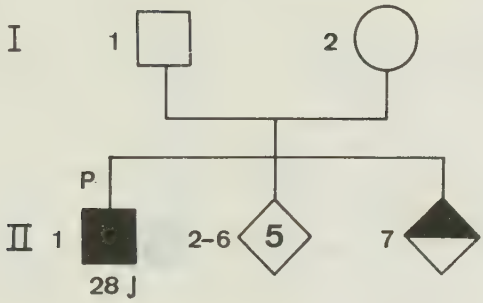

II, 1 : Proband 28 J.; Naevus flammeus der linken Gesichtsseite im Bereich des II. Trigeminusastes, oben und unten etwas über dieses Gebiet hinausreichend und teilweise vernarbt auf Grund einer Röntgenbestrahlung.

Keine pathologischen Befunde an den inneren Organen und am Nervensystem.

Augen: vor einigen Monaten Sehverschlechterung auf dem rechten Auge; zahlreiche Teleangiektasien der Konjunktiva, Iris frei davon; im Glaskörper und in der Retina des rechten Auges ausgeprägte Hämorrhagien und eine Retinitis proliferans; Sehschärfe 0,5; Pressure 7-8; auf dem linken Auge keine subjektiven Symptome; keine Hämorrhagien im Glaskörper, aber an zwei Stellen in der Peripherie des Augenhintergrundes periphlebitische Veränderungen entlang der retinalen Venen, Hinweis für einen thrombotischen Prozeß; Sehschärfe 1; Pressure 5.5.

II, 7 : Jüngstes von 7 Kindern; zeigt einen ähnlichen Naevus flammeus auf der rechten Wange wie der Proband.

Geburtenreihenfolge der Geschwister II, 1-6 unbekannt.

TOURAINE, SOLENTE, GAUTHIER 1935

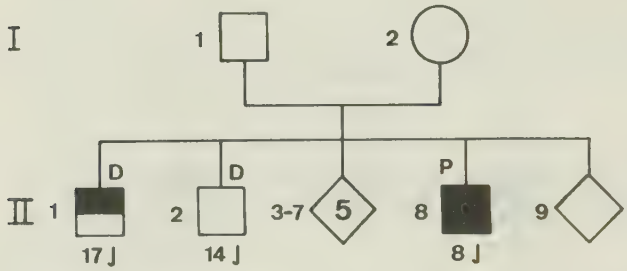

II, 8 : Proband 8 J.; 8. von 9 Kindern; ausgedehntes Angiom in und unter der Haut des linken Beines, dessen Umfang gegenüber dem rechten Bein 3 cm kleiner war; mehrere kleine Naevi.
Psychisch: Idiotie.
Rö.-Aufnahmen des Schädels: nichts besonderes.
Kein Hinweis für Lues.

II, 1 : 17 J.; flache Angiome der Gesichtshaut; Störung der Haarentwicklung; Schwachsinn.

II, 2 : 14 J.; idiotisch; zeigte Zahnanomalien und andere Dystrophien. Mehrere Kinder waren früh gestorben, eines davon hatte eine Mißbildung am Darm aufgewiesen.

Keine Verwandtschaft der Eltern.

Geburtenreihenfolge nur bekannt, soweit angegeben und soweit Altersangaben vorhanden sind.

HEBOLD 1913

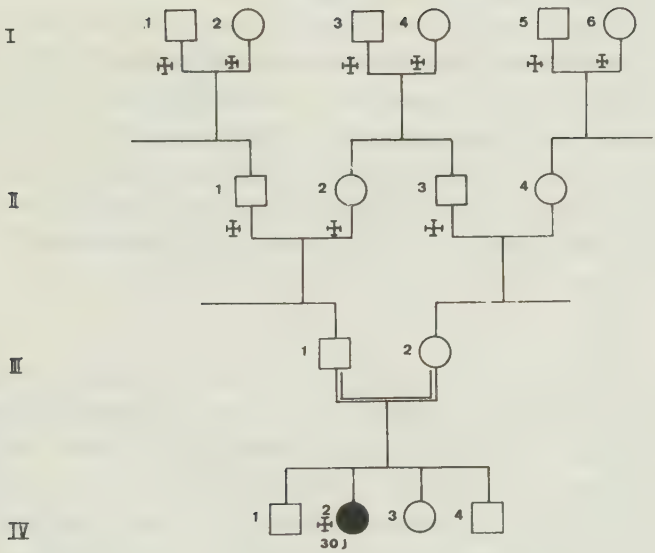

IV, 2 : 2. Kind; mit 30 J. verstorbene Probandin; großer Naevus vasculosus der rechten Gesichtshälfte; linksseitige Parese; Kontraktur im Ellenbogen und Handgelenk; Imbezillität; Epilepsie.
Sektion: Schädel klein, schmal, länglich, die ganze rechte Hälfte schwächer entwickelt. Schädeldach schwer, von mittlerer Dicke, innere Tafel rechterseits verdickt; Dura der Konvexität rechterseits innen mit einem gefäßreichen Häutchen bedeckt, linkerseits glatt; Dura der Basis zeigt rechts die gleiche Veränderung wie oben; Gehirngewicht 900 g; Arteria basilaris an der Vereinigungsstelle verdickt; Pia der Basis an der Sylvischen Gruben verdickt; linke Kleinhirnhälfte etwa halb so groß wie die rechte; rechter Schläffenlappen beträchtlich kleiner als der linke; Pia der Konvexität linkerseits zart, von mittlerer Blutfülle, glatt abziehbar, Windungen glatt, grauweiß; Pia der rechten Seite verdickt; die

Gefäße der Wand verdickt, geschlängelt; Pia sitzt in den hinteren Teilen fest, vorn läßt sie sich abziehen; Windungen der rechten Stirnhälfte etwas schmäler als die der linken; Mikrogyrie in der rechten Zentralwindung; hart fühlt sich die vordere Zentralwindung rechts in ihrer unteren Hälfte an, hart die ganze hintere Zentralwindung und die dahinter liegenden Windungen; an der Spitze des Hinterhauptlappens eine mit Kalk durchsetzte Stelle; rechter Seitenventrikel kleiner als der linke, die Wandung glatt und getrübt, vielleicht verdickt; rechter Thalamus opticus etwa halb so groß wie der linke; Sklerose des rechten Cornu Ammon; am Rückenmark scheint die linke Hälfte im Halsteil etwas weniger entwickelt als die rechte.

Van der HOEVEN (1950) beschreibt einen 2 Jahre alten Jungen mit einem großen Naevus flammeus im Fronto-temporo-parietalen-Gebiet, bei dem mit 8 Monaten Zuckungen in der rechten Gesichtshälfte und am rechten Arm auftraten. Im Alter von 2 1/2 Jahren starb er an einer Pneumonie.
Bei der Sektion fand man eine erhebliche Atrophie der linken Großhirnhälfte, eine Hyperplasie der Piagefäße des linken Frontal- und Parietallappens. Histologisch waren in beiden Hemisphären zahlreiche sogenannte Pseudo-Kalkkonkremente nachweisbar.
Die Eltern und Großeltern waren blutsverwandt, drei mütterliche Verwandte zeigten Naevi vinosi, ein mütterlicher Kousin war psychotisch, ein Bruder und eine Schwester waren neurotisch, ein väterlicher Onkel litt an epileptischen Anfällen.

K O C H 1952

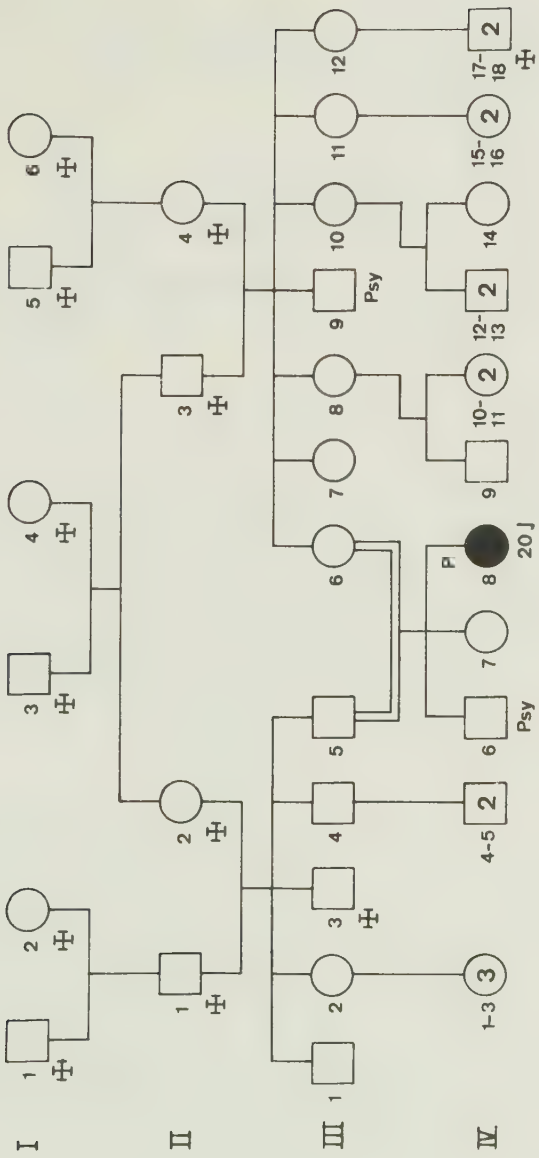

IV, 8 : Probandin 20 J.; 3. Kind; blaßroter Naevus vasculosus im Bereich des II. Trigeminusastes rechts;
Augen: Myopie.

III, 6 : Myopie.

III, 9 : Schizoide Psychopathie.

IV, 6 : Älterer Bruder der Probandin; 1. Kind; Schizophrenie.

Die Eltern der Probandin sind blutsverwandt (Vetter - Base 1. Grades).

Diese Geschwisterbeobachtungen, bei denen neben dem Probanden mit STURGE-WEBERscher Krankheit einzelne Geschwister eine monosymptomatische Form (z. B. Trigeminusnaevus) der Krankheit aufweisen, sprechen für autosomal-rezessive Vererbung, so daß für die STURGE-WEBERsche Krankheit insgesamt Heterogenie anzunehmen ist.
Für diese Annahme spricht auch die Tatsache, daß in den Beobachtungen von

HEBOLD (1913),
ROSS und DICKERSON (1943),
van der HOEVEN (1950),
KOCH (1952),
FENG YING-K'UN und T'AN MING-HSÜN (1957) Fall 2 und
BERIO, GROSSI BIANCHI und RAINERO (1965) Fall 2

die Eltern der Merkmalsträger miteinander blutsverwandt sind. Dabei sind die Eltern in der zuletzt erwähnten Beobachtung Vetter-Base 3. Grades, in den übrigen Vetter-Base 1. Grades. Im Falle TIEDEMANN (1951, s.S. 97), in der die Mutter ihren Vetter 1. Grades heiratete, wurde der Naevus vasculosus direkt von der Mutter auf ihre beiden eineiigen Zwillingstöchter vererbt, so daß der hier vorliegenden Blutsverwandtschaft keine Bedeutung für das Vorkommen der Naevi vasculosi bei den Zwillingen zukommt.

Zur Gruppe III gehören die Beobachtungen von:

GALEZOWSKI (1898),
BAU-PRUSSACK (1933),
MICHEL (1937) Fall 2,
KOCH (1942) Fall 2,
LOUIS-BAR (1944),
SOMMER und DEMOULLIN (1947),
KROLL und STAEMMLER (1948),

LARMANDE (1949),
KOCH (1952),
ROHMER und ZIMMERMANN (1952),
WIESNER (1954),
CAMERER (1957),
ASENJO, UIBERALL und FIERRO (1957),
FENG YING-K'UN und T'AN MING-HSÜN (1957) Fall 2,
HSI-CHIH CHAO (1959) Fall 2,
HUNG (1959) Fall 2,
KILIAN (1964) Fall 5 und
SCHNYDER (1966).

GALEZOWSKI 1898

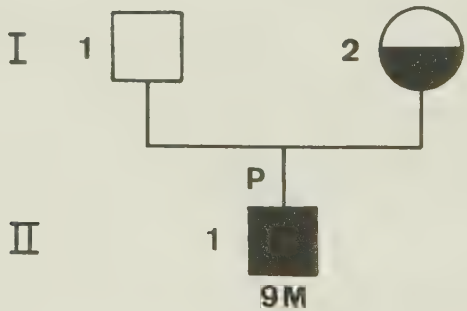

II, 1 : Proband 9 Monate alt; Naevus vasculosus des gesamten Gesichtes und der behaarten Kopfhaut.
Augen: linksseitiger Hydrophthalmus; naevusähnlicher Fleck der Chorioidea.

I,2 : Naevus der Brust.

BAU - PRUSSAK 1933

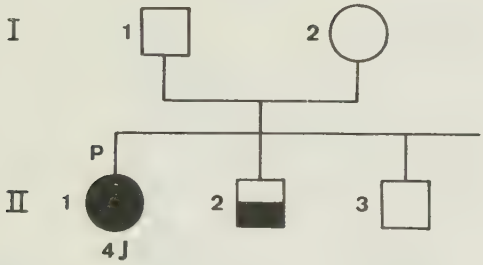

II, 1 : Probandin 4 J.; seit Geburt Naevus vasculosus der oberen Occipitalregion, während starker Kopfschmerzen anschwellend; Naevus pigmentosus des rechten Beines; Haemangiom der linken Brustseite.
Vor 2 Monaten generalisierte Krämpfe (posttraumatisch?, mit 3 Jahren Kopfverletzung).
Keine röntgenologische und ophthalmologische Symptome.

II, 2 : Naevus vasculosus des Abdomens.

Geburtenreihenfolge der II. Generation unbekannt.

MICHEL 1937 Fall 2

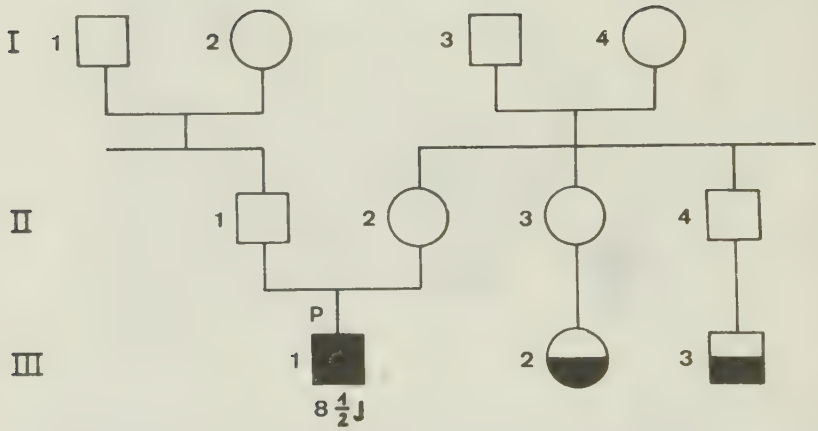

III, 1 : Proband 8 1/2 J.; Haemangiom der rechten Stirn-, Nasen-, Wangen- und Halsseite; kleiner roter Fleck in der rechten Axilla und an der Hinterseite des rechten Oberarms; im Rücken eine über handtellergroße Fläche; in der Mundhöhle Hämangiom der rechten Seite des weichen Gaumens und der hinteren Tonsillarschleimhaut.

Kein pathologischer Organbefund.

Augen: o. B.

Auf die linke Körperseite beschränkte Krampfanfälle, die sich durch Kribbeln im linken Fuß und in der linken Hand ankündigen; Zusammensinken durch Verlust der Kraft und vorübergehender Bewußtsseinsverlust.

Verdacht auf Piaangiom rechts.

III, 2 : Verstreute Hautangiome.

III, 3 : Verstreute Hautangiome.

Geburtenreihenfolge der II. Generation unbekannt;
Geschwisterzahl des Probanden unbekannt.

KOCH 1942 Fall 2

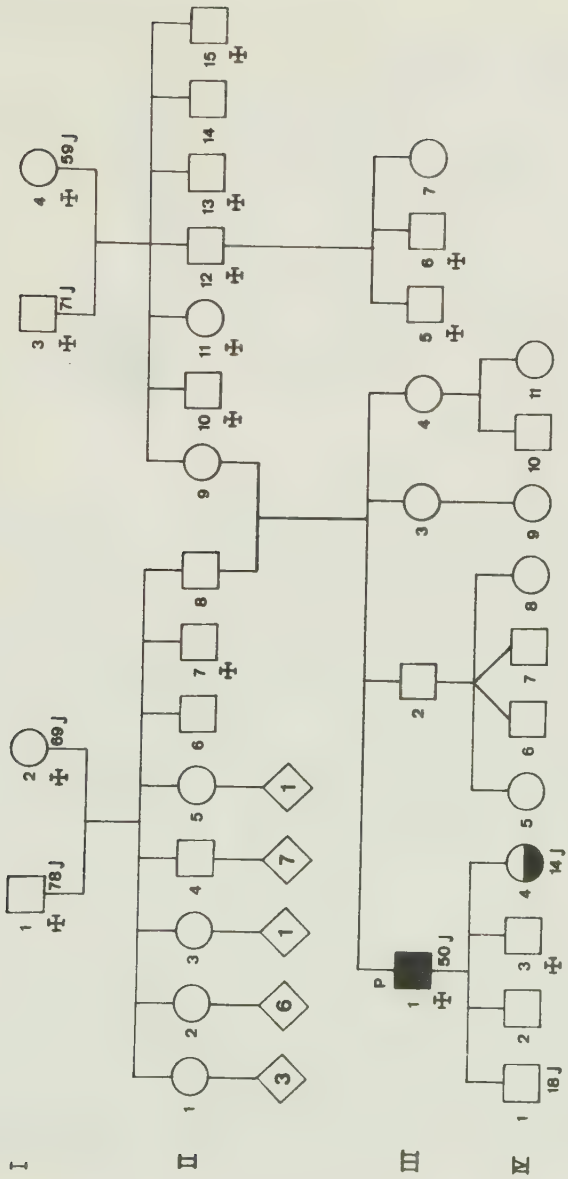

III, 1 : Proband 50 J.; 1. von 4 Kindern; flammend roter Naevus vasculosus im Bereich des II. Trigeminusastes links.
Augen: mit 10 Jahren Nachlassen der Sehkraft auf beiden Augen; Kurzsichtigkeit; im 38. Lebensjahr Enukleation des linken Auges nach akutem Glaukomanfall;
Histologische Untersuchung: Uvea-Angiom.
Rechtes Auge: höhere Myopie; Fundus o. B.; Tension 23 mm Hg.
Psychisch und neurologisch: o. B.
Rö.-Aufnahme des Schädels: kein Anhaltspunkt für intrakranielle Verkalkungen.
Keine Migräne- oder Krampfanfälle; gestorben an doppelseitiger Lungentuberkulose.

II, 12 : ✠ progressive Paralyse.

IV, 1 : 18 J.; seit 2 Jahren Lungentuberkulose;
Augen: myoper Astigmatismus; Fundus o. B.; Tension beiderseits 20 mm Hg. Neurologisch und psychisch o. B.

IV, 4 : 14 J.; an der ulnaren Seite der rechten Hand, sowie vorwiegend im Bereich der Dorsal- und Volarflächen der Fingergelenke der Dig. II-V pfennig- bis zehnpfennigstückgroße blaßrote Naevi vasculosi.
Augen: Visus normal; Fundus o. B.; Tension nicht erhöht.
Psychisch und neurologisch: o. B.

LOUIS - BAR 1944

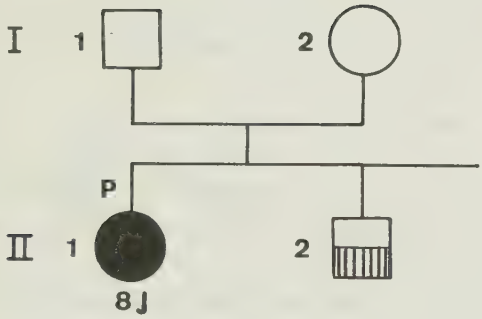

II, 1 : Probandin 8 J.; großer flacher Naevus vasculosus der rechten Gesichtshälfte, nur wenig über die Medianlinie reichend; am Kinn weites Übergreifen nach links; hinten bedeckt der Naevus das rechte Ohr, die behaarte Haut und die laterale Halsseite; auf der linken Gesichtsseite im Bereich des II. und III. Trigeminusastes ähnliche, aber kleinere Naevi vasculosi; Übergreifen des Angioms auf die Innenseite der Lippen, besonders rechts; ebenfalls vorderer Gaumenbogen und Gaumensegel befallen; Conjunctiva bulbi et tarsi zeigen rechts einen Naevus flammeus; Hypertrophie der rechten Gesichtsseite; kleine "kystes sébacés" an der Nasenwurzel, am Kinn, an der linken Wange und am Rand des linken Ohres, ein wenig an das Adenoma sebaceum PRINGLE erinnernd. Augen: Augenlider, Auge und Cornea rechts vergrößert; Pupille vergrößert und deformiert; Iris bräunlicher als links; Fundus: atrophische Papille; Gefäßverdichtung am Rande der Papille, aber kein Angiom sichtbar; Augenhintergrund dunkler als links; Tension: 23 mm Hg. Linkes Auge: o. B.; Tension: 20 mm Hg. Neurologisch: spastische Hemiplegie links mit gesteigerten Sehnen-

reflexen, außer ASR; kein Klonus; pos. Babinski links.
Psychisch: Imbezillität.
Rö.-Aufnahme des Schädels: charakteristische doppelkonturige Rindenverkalkungen der rechten Hemisphäre; in der fronto-parietalen Region kaum sichtbar; besser sichtbar von vorne; normale Sella turcica.
Ventrikulographie: rechter Ventrikel leicht vergrößert; linker Ventrikel bei Punktion nicht auffindbar; 3. Ventrikel normal groß, aber nach rechts abgewichen; Foramina Monroei durchgängig; Rechtsverlagerung des gesamten Ventrikelsystems; massiv rechtsseitige Rindenatrophie; Punktion: linke Rinde scheint normal; rechte Rinde ist von einer dicken gelatinösen, nicht vascularisierten Schicht überdeckt.
Liquor: Große Differenz zwischen dem Eiweißgehalt der Ventrikelflüssigkeit (30 g) und der Lumbalflüssigkeit (10 g), obgleich keine Zeichen von teilweiser Blockierung, bzw. Undurchlässigkeit des Foramen Monroe vorhanden sind.

II, 2 : Naevus pigmentosus der rechten Schulter.

Geburtenreihenfolge der II. Generation unbekannt.

SOMMER und DEMOULLIN 1947

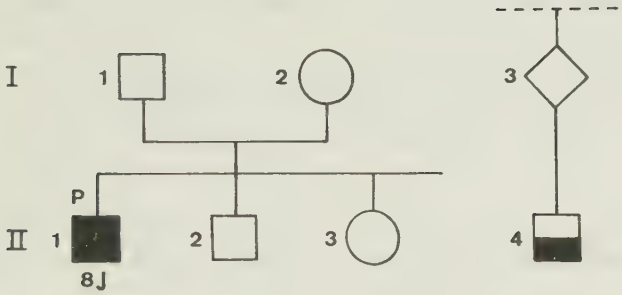

II, 1 : Proband 8 J.; Naevus flammeus der linken Gesichtshälfte im Bereich des I. und II. Trigeminusastes; bedeckt die linke Temporalregion und im Bereich der behaarten Kopfhaut die linke Parietalregion; linkes oberes Augenlid befallen; zungenförmige Ausbreitung auf linker Wange und Nasenflügel, streng begrenzt durch die Medianlinie des Gesichtes; ähnlicher Naevus auf linker Gaumenhälfte und linkem Gesäß.

Neurologisch: mit 4 Monaten erste Krampfanfälle der rechten Körperseite; spastische Parese des rechten Armes und Beines; rechtes Bein und Oberschenkel gering atrophiert; Reflexe nicht aufgehoben; PSR gesteigert; Auslösungszone vergrößert; kein Klonus; positiver Babinski rechts; Gehirnnerven o. B.

Psychisch: geistige Retardierung.

Augen: kein pathologischer Befund.

Rö.-Aufnahme des Schädels: im Parietal- und Occipitallappen deutlich gebogene und gewundene, parallel verlaufende Verkalkungsstreifen, in deren Nähe Verkalkungsherde von Stecknadelkopfgröße; im Temporal- und Frontallappen weniger ausgeprägte Veränderungen; auf den Aufnahmen im Alter von 2 Jahren noch keine Verkalkungsherde sichtbar.

II, 4 : Cousin: handtellergroßer Naevus der Halsregion (un cousin porte un naevus, large comme une paume de main, dans la region cervicale).

Geburtenreihenfolge der II. Generation unbekannt.

KROLL und STAEMMLER 1948 Fall 1

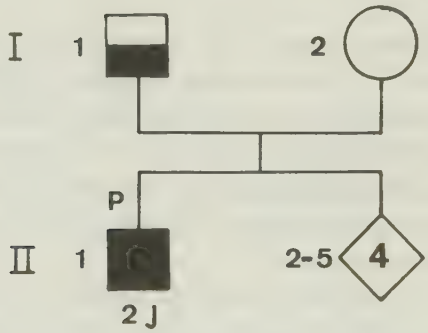

II, 1 : Proband 2 J.; flächenhafter Naevus flammeus der gesamten rechten Gesichts- und Halsseite, streng in der Mittellinie begrenzt. Neurologisch: mit 6 Wochen erster Krampfanfall, linksseitige Zuckungen in Armen und Beinen, Augen nach rechts verdreht; grobschlägiger Horizontalnystagmus; Ruhenystagmus; feinschlägiger Vertikalnystagmus; keine Pyramidenbahnzeichen; athetoide Unruhebewegungen der ersten drei Finger der rechten Hand; Dehnungswiderstand des rechten Armes und Beines etwas spastisch erhöht; Pupillen und Pupillenreaktion o. B.
Psychisch: Imbezillität.
Encephalographie: Vermehrung der Oberflächenzeichnung über

der rechten Hirnhemisphäre, hauptsächlich über den präzentralen und zentralen Scheitelhirnpartien; rechter Seitenventrikel mäßig nach oben ausgezogen; Ausziehung des Hinterhorns stärker als die des Vorderhorns; basale Zysterne etwa vergrößert; Verkalkungen röntgenologisch nicht mit Sicherheit nachweisbar.
Sektion: Hochgradige Atrophie der rechten Großhirnhemisphäre; schmale Hirnwindungen, Furchen verbreitert; Pia mächtig verdickt, schmutzigrot gefärbt.
Histologisch: Erkrankung der Gefäße der weichen Hirnhäute; Subarachnoidalraum verbreitert und mit einem dicken Polster meist dünnwandiger, kavernöser Venen ausgefüllt; Verkalkungen der Hirnrinde hauptsächlich in den Schichten der großen Pyramidenzellen und im Mark; Marksubstanz verschmälert; Markscheidenschwund.
Augenhintergrund beiderseits unverändert.

I, 1 : Vater des Probanden zeigt einen segmental begrenzten Naevus links in $D_8 - D_9$.

Geburtenreihenfolge der II. Generation unbekannt.

LARMANDE 1949

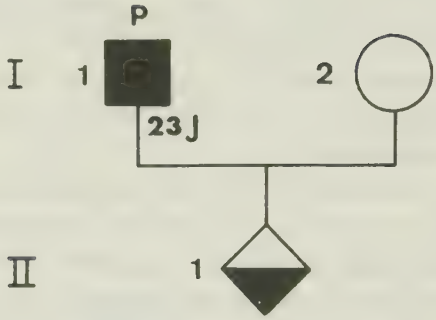

I, 1 : Proband 23 J.; Naevus flammeus der rechten Gesichtsseite im Bereich des I. und II. Trigeminusastes.
Augen: laterale homonyme Hemianopsie; rechtes Auge: Opticusatrophie; Exavatio der Papille trotz 20 mm Hg Tension; Ablatio retinae.
Rö.-Aufnahme des Schädels: occipitale Verkalkungen der rechten Hirnhemisphäre.

II, 1 : Tuberöses Angiom von Nußgröße am Abdomen (son enfant présente sur l'abdomen un angiom tubéreux de la taille d'une noix).

Geschwisterzahl des Probanden nicht bekannt.

KOCH 1952

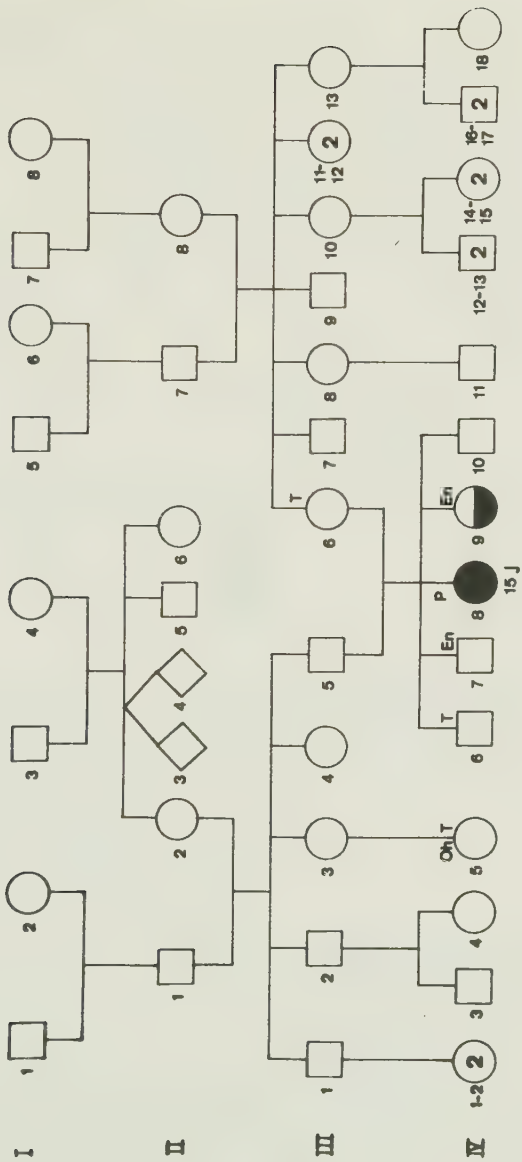

IV, 8 : Probandin 15 J.; 3. von 5 Kindern; Naevus pigmentosus im Gebiet des II. Trigeminusastes links; Naevi pigmentosi der Brust, des Rückens und der Extremitäten;
Entwicklungsrückstand und hypoplastische Konstitution;
genuine Epilepsie mit sekundärer Demenz;
EEG : kein pathologischer Befund.
Rö.-Aufnahme des Schädels: keine intracerebralen Verkalkungen.

III, 6 : Taubheit.

IV, 5 : Taubheit; Ohnmachten.

IV, 6 : 1. Kind; Taubheit.

IV, 7 : 2. Kind; Enuresis.

IV, 9 : 4. Kind; Haemangiom des Nackens (kein Naevus UNNA !); Enuresis.

ROHMER und ZIMMERMANN 1952

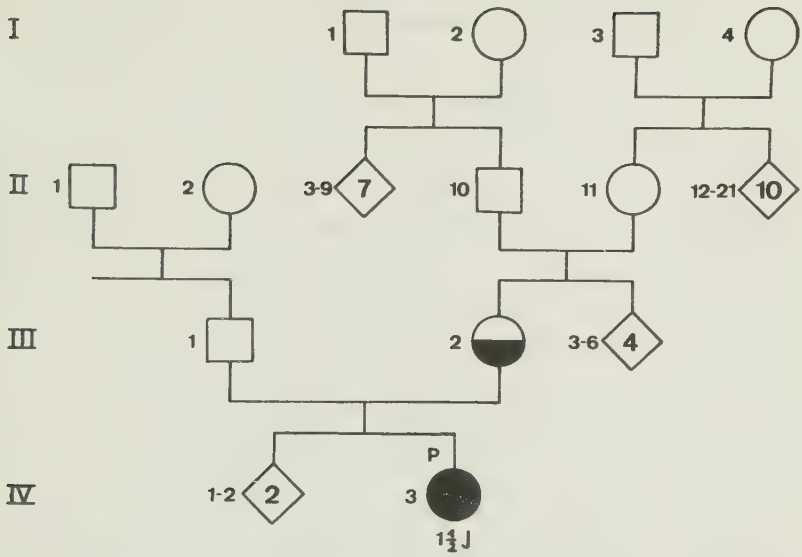

IV, 3 : Probandin 1 1/2 J.; 3. Kind; Naevus vasculosus im Bereich der drei Trigeminusäste, im Lippen- und Nasenbereich über die Medianlinie reichend; auf der linken Nasenscheidewand ein kleiner angiomatöser Fleck.
Neurologisch und psychisch: kein neurologisches Syndrom, psychomotorische Retardierung.

III, 2 : flaches Angiom des Oberschenkels.

II, 3-9 : sept collateraux, dont l'un est mort à l'asile d'aliénés et dont un autre, décédé à 24 ans, présentait un syndrom psychiatrique non défini.

II, 12-21 : dix collateraux, dont l'une, affectée d'un trouble du langue, devint épileptique à 18 ans et se serait noyée lors d'une de ces crises comitiales, et dont un autre, neurasthenique, se serait noyé accidentellement.

III, 3-6 : quatre collateraux, dont l'un voit très mal depuis son enfance.

Geburtenreihenfolge der II. und III. Generation unbekannt.

WIESNER 1954

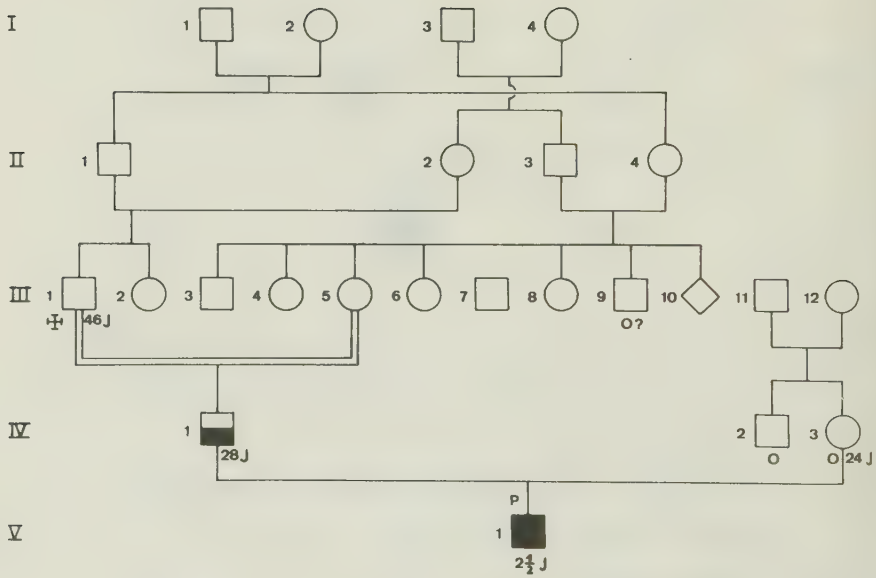

V, 1 : Proband 2 1/2 J.; einziges Kind; Naevus vasculosus im Bereich des I. Trigeminusastes links; am 7. Lebenstag generalisierte tonisch-klonische Krämpfe, starker Opisthotonus und Nystagmus nach links; Krampfursache: Geburtstrauma?
Neurologisch: spastische Parese des rechten Armes und Beines.

Psychisch: schlechte praktische Intelligenz auf Grund der körperlichen Behinderung; keine Beeinträchtigung des Leistungsgrades der psychischen Funktionen; gutes Gedächtnis;
I.Q. : 0,84 (Böhler-Hetzer).
Augen: keinerlei pathologische Veränderungen.
Rö.-Aufnahmen des Schädels: keinerlei Verkalkungen.

III, 1 : ✝ 46 J.; an einem Herzleiden.

III, 9 : Epistaxis als Kind; Morbus OSLER ?

IV, 1 : 28 J.; Angiom des Epipharynx; "Druck im Kopf"; Epistaxis; Augen und Rö.-Aufnahmen des Schädels: o.B.

IV, 2 : Epistaxis.

IV, 3 : 24 J.; partieller Morbus OSLER : im Bereich der vorderen Gaumenbögen und gegen die Uvula zu ein reichliches, zart verschlungenes Gefäßnetz.

Eltern blutsverwandt.

STURGE-WEBERsche und OSLERsche - Krankheit in einer Familie.

ASENJO - UIBERALL - FIERRO 1957

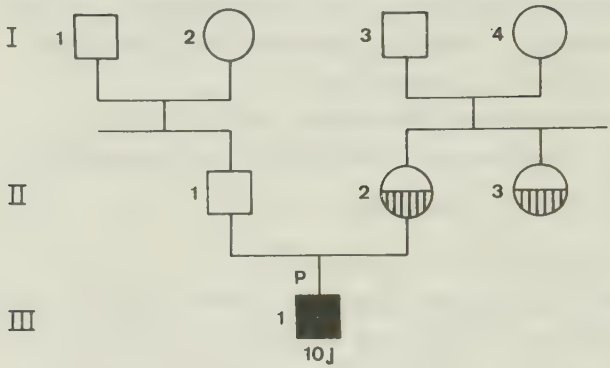

III, 1 : Proband 10 J.; linksseitige Hemiparese und Atrophie; geistiger Verfall; Oligophrenie, Epilepsie.
Augen: geschlängelte Papillenvenen, sonst normaler Fundus.
Rö.-Aufnahme des Schädels: typische Verkalkungen in einer Rindenschicht, anscheinend parallel zur Rindenoberfläche verlaufend; keine Veränderungen des Ventrikelsystems.
Trepanation: verkalktes Hirnangiom im Gebiet der beiden Zentralwindungen, in der Parietalregion und bis zur Occipitalregion reichend; dicke Schicht geschlängelter und verkalkter Gefäße, darunter atrophierte Hirnwindungen von weinroter Farbe; das Angiom bedeckt eine größere Oberfläche als die Fläche der darunterliegenden erkrankten Rinde ausmacht, die sich auf den unteren Teil des Parietallappens und die oberen 2/3 der Zentralwindung beschränkt; das Angiom bedeckt den Frontallappen, die ganze Zentralregion und reicht bis zum Occipitallappen.

II, 2 : Mutter des Probanden; große Naevi pigmentosi am Körper.

II, 3 : Bruder der Mutter; große Naevi pigmentosi am Körper.

Geschwisterzahl des Probanden nicht angegeben.

CAMERER 1957 Fall 1

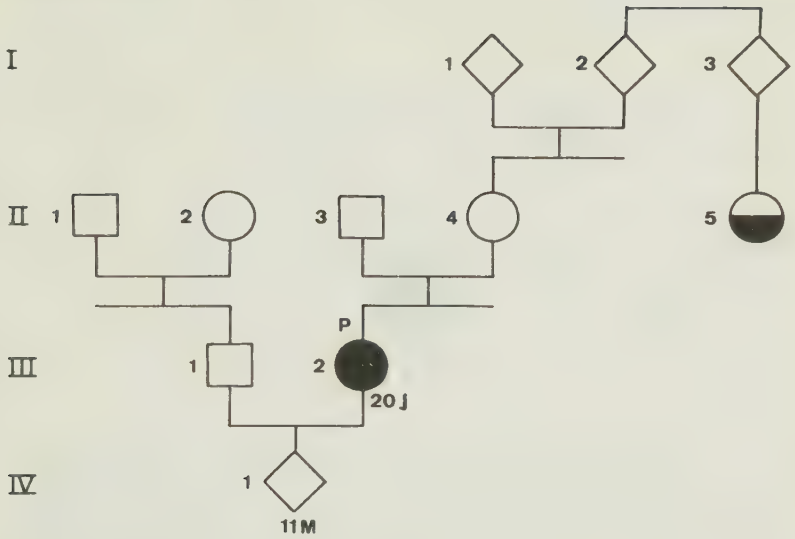

III, 2 : Probandin 20 J.; systematisierte Naevi flammei der rechten Oberlippe und des rechten Armes.
Als Kind häufig Nasenbluten; starke Zahnfleischblutungen; Thrombocyten 136500; Ery 3,9 Mill.
EEG : Herdverdacht temporal links: abortive STURGE-WEBERsche Krankheit.

II, 3 : Als Kind und junger Mann ebenfalls sehr viel Nasenbluten; organisch gesund; Thrombocyten 131600; Ery 4,3 Mill.

II, 4 : Anamnestisch kein Anhalt für Blutungsstörungen; organisch gesund; Thrombocyten 130500; Ery 4,5 Mill.

II, 5 : Cousine der Mutter; Naevi flammei am linken Arm.

III, 1 : Organisch gesund; Thrombocyten 219000; Ery 5,1 Mill.

IV, 1 : 11 Monate alt; erstes Kind der Probandin; organisch gesund; Thrombocyten 372000; Ery 4,0 Mill.

Geschwisterzahl der Probandin nicht angegeben.

FENG YING - K'UN und T'AN MING - HSÜN 1957 Fall 2

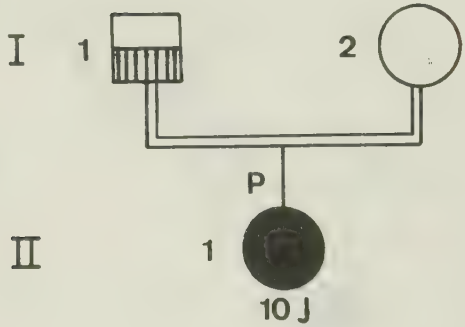

II, 1 : Probandin 10 J.; erstes Kind; seit Geburt Naevus flammeus beider Wangen, der linken Stirn und der linken Temporalgegend, außerdem des rechten Ohres, der rechten Halsseite, der rechten Schulter und der Scapularegion; teleangiektatische Flecke am weichen Gaumen und am vorderen Gaumenbogen; linke Gesichtsseite voller als die rechte.

Augen: rechtes Auge o. B.; 16 mm Hg; linkes Auge leicht vorgewölbt; Konjunktival- und Skleragefäße stark hyperämisch; 14 mm Hg; Fundus rechts o. B.; Fundus links: Papille rötlichgelb, heller als rechts; scharfe Begrenzung; physiologische Excavatio 1-2 dptr tief und vergrößert; Retinalarterien o. B.; die Venen aus dem unteren temporalen Teil der Papille zeigen zahlreiche kleine gewundene und hyperämische Segmente; Anastomosen zweier kleiner Venen unterhalb der Papille und zweier langer Venen im temporalen und nasalen Bereich; Retina normal.

Seit dem 2. Lebensjahr Krampfanfälle, bevorzugt rechts, mit Bewußtseinsverlust und vorübergehenden Paresen.

Neurologisch: Hirnnerven o. B.; Muskeltonus normal; kein klarer

Nachweis von Paresen; Sensibilität normal; oberflächliche und tiefe Reflexe beiderseits gut auslösbar; inkonstanter Babinski und Oppenheim links.

Psychisch: in geistiger und physischer Entwicklung zurückgeblieben; mit 3 Jahren Laufen und Sprechen gelernt; nicht zur Zusammenarbeit zu bewegen.

EEG : schnelle Dysrhythmie; "frequent phase reversal phenomenon" über dem linken frontalen, temporalen und occipitalen Gebiet und der rechten Frontal- und Temporalregion; über der linken Hirnhemisphäre gelegentlich diskrete "high voltage slow waves"; über der rechten Hemisphäre "complex slow waves superimposed by fast waves".

Rö.-Aufnahmen des Schädels: lokalisierte vermehrte digitale Eindrücke über der rechten Temporalregion; irreguläre verkalkte Streifen in der linken oberen Parietalregion; dichter verkalkter Schatten in der linken vorderen Schädelgrube; lokalisierte bilaterale Verdünnung der Scheitelbeine.

Nebenbefund: Sakralisation des 5. Lendenwirbels.

I, 1 : Behaarter Naevus pigmentosus der rechten Schulter.

Her great grand-uncle and the nephew of her great grand-aunt were idiots.

The grandson of another of her great grand-uncles was an epileptic.

Die Eltern der Probandin sind Cousin und Cousine 1. Grades (her parents were first cousins).

HSI - CHIH CHAO 1959 Fall 2

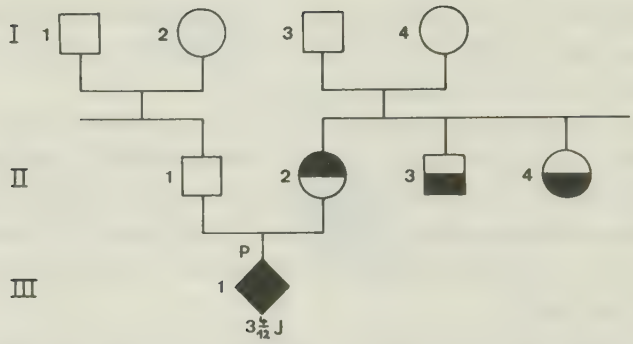

III, 1 : Prob. 3 J. 4 Mon. alt; Naevus vasculosus rechts im Bereich des I. und II. Trigeminusastes.
Ab 4. Monat linksseitige Krampfanfälle.
Neurologisch: linksseitige Hemiparese und Atrophie;
Nystagmus des rechten Auges.
EEG : mit 9 Monaten "depressed activity right side";
mit 3 J. 9 Mon. "hyperventilated sharp and slow wave right F."

II, 2 : Haemangiom im Occipitalgebiet (Naevus UNNA ?).

II, 3 : Haemangiom des Armes.

II, 4 : Haemangiom des Armes.

Geburtenreihenfolge der II. Generation unbekannt,
Geschwisteranzahl des Probanden nicht angegeben.

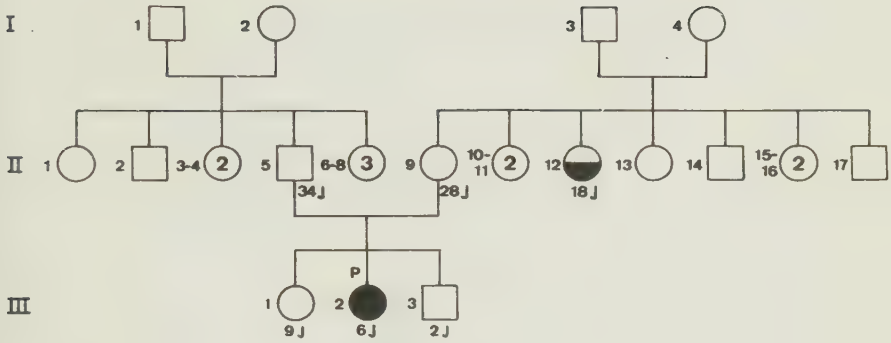

III, 2 : Probandin 6 J.; 2. von 3 Kindern; Naevus flammeus der linken Stirnseite; Anfälle; niedriger I. Q.

II, 12 : 18 J.; 4. von 9 Kindern; großes makulöses Hämangiom des linken Oberschenkels.

KILIAN 1964 Fall 5

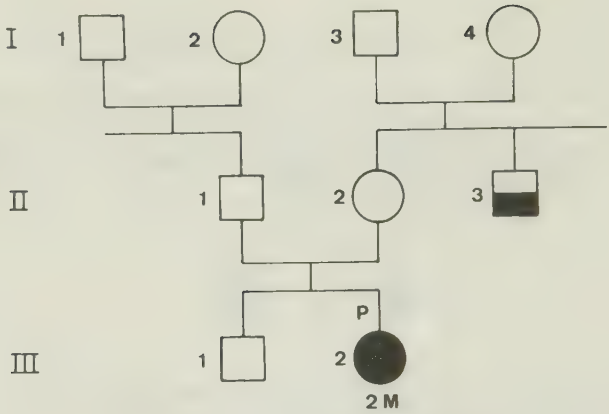

III, 2 : Probandin 2 Monate alt; 2. Kind; linkes Unterlid von nasal nach temporal zunehmend bläulich verfärbt und bis zu Kirschgröße angeschwollen; weiche und zurückdrückbare Schwellung; Naevus flammeus streng linksseitig am weichen Gaumen bis zur Uvula übergreifend; erbsgroßer erhabender Naevus flammeus am Rippenrand (D_7) rechts; Hinterkopf lädt nach links aus.
Augen: Protrusio bulbi links, die sich beim Schreien verstärkt, wobei am temporalen Lidwinkel und im Bereich des Oberlides der Tumor von hinten aus der Orbita hervortritt; gestaute Konjunktivalgefäße; scharf begrenzte Papille von normaler Farbe, mäßig gestaute und vermehrt geschlängelte Venen; Aderhautangiom nicht nachweisbar; Tension 22 mm Hg; rechtes Auge o. B.; Tension 18 mm Hg.
Neurologisch: links scheinbar leichte Muskeltonussteigerung; Sehnenreflexe links lebhafter.

Rö.-Aufnahme des Schädels: kein Nachweis intracerebraler Kalkschatten.

Liquor: Eiweißgehalt 56 mg %; Zellzahl im Bereich der Norm.

EEG : kurzzeitig höheramplitudige Zwischenwellen über der gesamten linken Hemisphäre.

Verdacht auf eine intracerebrale Gefäßmißbildung.

Sabin-Feldman-Test negativ.

II, 3 : Naevus vasculosus der linken Brust.

III, 1 : Älterer Bruder zeigte bei Geburt einen rudimentären 6. Finger.

Geschwisterzahl und Geburtenreihenfolge der II. Generation unbekannt.

SCHNYDER 1966

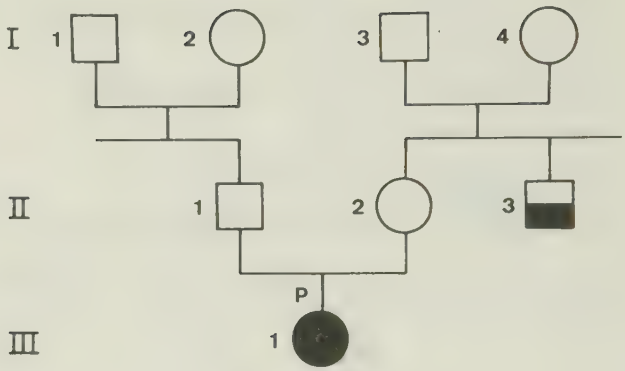

III, 1 : Probandin; ausgedehnter Naevus vasculosus im Bereich des I. und II. Trigeminusastes links.

II, 3 : Handtellergroßer Naevus teleangiectaticus der linken oberen Brustseite.

Geburtenreihenfolge der II. Generation unbekannt, Geschwisterzahl der Probandin unbekannt.

Aus der Zusammenstellung dieser Gruppe ergibt sich ein Geschlechtsverhältnis von 8 männlichen zu 9 weiblichen Probanden; in einem Falle ist das Geschlecht nicht angegeben. Die Geburtenreihenfolge ist in 7 der insgesamt 18 Fälle bekannt. 2 mal einziges Kind, einmal Erstgeburt, 2 mal Zweitgeburt und 2 mal Drittgeburt. Die Zahl der Geschwister beträgt bis zu 5.

Die in dieser Gruppe zusammengefaßten Befunde sind Beobachtungen, bei denen die Hautnaevi bei verschiedenen Sippenmitgliedern nicht segmentär im Gesicht, sondern regellos an den verschiedensten Körperstellen lokalisiert sind. Diese Befunde lassen die immer wieder diskutierte Frage stellen (LEVY 1930, LOUIS-BAR 1947, van BOGAERT 1950), "ob hier nicht eine allgemeine Gefäßschwäche (-dysplasie) vorhanden ist oder vererbt wird, ferner, ob nicht sowohl genetische als auch exogene Faktoren zu bestimmten Zeitpunkten der Embryonalentwicklung wirksam sind, die dann für die Art der Gefäßmißbildung entscheidend sind".

Diese Befunde könnten auch eine Erklärung finden, wenn man mit LENZ. WAARDENBURG u. a. "annehmen würde, daß Gefäßnaevi und -geschwülste auf somatischen Mutationen beruhen".

Zur Gruppe IV gehören u. a. die Beobachtungen von:

DELAY und PICHOT (1946),
BLUM und MUTRUX (1949),
KIRMAN (1950),
MONNIER und MUTRUX (1950),
KAMMER (1955) Fall 1,
AJURIGUERRA, HEUYER, DOLLFUS und DELL (1956),
HEDENSTRÖM und SCHORSCH (1958) und
BERKOW (1966).

DELAY und PICHOT 1946

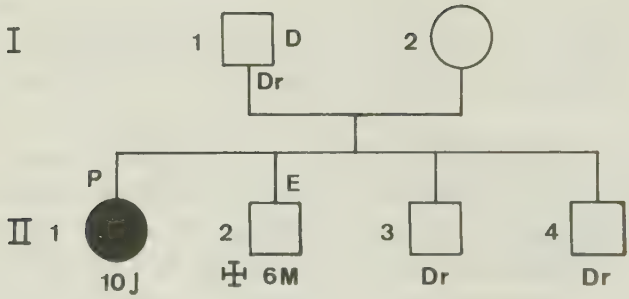

II, 1 : Probandin 10 J.; ältestes Kind; Naevus vasculosus beider Gesichtsseiten;
Augen: rechtsseitiger Hydrophthalmus mit einer Hyperpigmentierung der Iris;
Rö.-Aufnahmen des Schädels: Gehirnveränderungen; Anzeichen einer intrakraniellen Drucksteigerung.

I, 2 : Debilität; röntgenologische Hinweise auf eine intrakranielle Drucksteigerung.

II, 2 : ✝ im 6. Lebensmonat während eines epileptischen Anfalls.

II, 3 : Augenfundus: rechts normal; das linke Auge zeigt eine typische retinale Angiomatose; Papille o. B.; gewundene und dilatierte Retinalgefäße besonders im temporalen Teil. Röntgenologische Hinweise auf eine intrakranielle Drucksteigerung.

II, 4 : Röntgenologische Hinweise auf eine intrakranielle Drucksteigerung.

Geburtenreihenfolge von II, 2-4 unbekannt.

BLUM und MUTRUX 1949

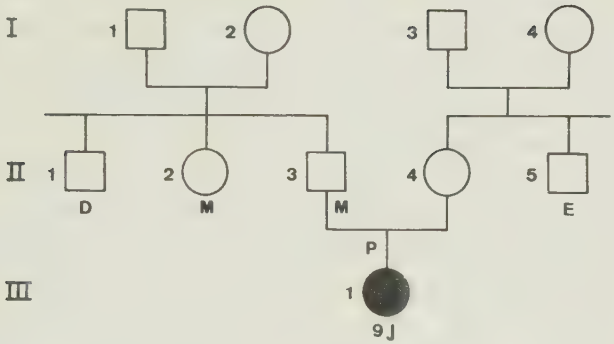

III, 1 : Probandin 9 J.; großer Naevus vasculosus der linken Gesichtsseite, etwa in der Mittellinie abschneidend; kleine angiomatöse Flecken auf der Innenseite der Oberlippe, der Wange und des Gaumens; auf der rechten Gesichtsseite einige kleine Angiome an der Unterlippe, der Wange und der Schläfe, außerdem auf der Innenseite der Oberlippe und auf dem Boden des Meatus acusticus externus; auf der rechten Körperseite ausgedehnte Angiome am Hals, am Rücken, im Lumbal- und Sakralgebiet, wobei nur im Sakralgebiet die Medianlinie überschritten wird; ähnliche Angiome an den rechten Extremitäten. Gesichts- und Skelettasymmetrie.
Im Alter von 6 Monaten beim Erscheinen der ersten Zähne einige Krämpfe; zwei epileptische Anfälle im 8. Lebensjahr.
Neurologisch: Sehnenreflexe vorhanden und fast symmetrisch; PSR ziemlich lebhaft, links stärker; Muskelkraft überall erhalten; generalisierte Hypotonie; Schmerz- und Wärmesensibilität vorhanden; stereotype Bewegungen.
Psychisch: Idiotie; beinah vollkommene Aphasie; ideatorische Apraxie; elementare affektive Reaktionen; Enuresis.
Augen: beide Bulbi gleich groß; kein Exophthalmus; keine An-

zeichen einer Innendrucksteigerung; Pupillen rund, gleichgroß und schnelle Lichtreaktion; rechtes Auge o. B.; linkes Auge: palpebrales und konjunktivales Angiom; vermehrte, verdickte und geschlängelte konjunktivale und episklerale Gefäße; Melanose der Iris; keine sichtbaren Anomalien des Augenhintergrundes.
Rö.-Aufnahme des Schädels: Brachycephalus mit basilarer Lordose; kleine abgeflachte Sella turcica; Aplasie der Stirnhöhlen; in der Frontal- und weniger ausgeprägt in der Temporalregion Anzeichen einer intrakraniellen Hypertension; Lumbalpunktion im Sitzen zeigte einen Druck von 42 cm; in der Okzipitalregion charakteristische gyriforme doppelkonturierte Verschattungen von 2 mal 3,5 cm Größe; Rö.-Aufnahmen im Alter von 2 Jahren zeigten vor der Fissura parieto-oocipitalis in einer Umgebung von 15 mm kleine unscharf begrenzte Verschattungen von netzartigem Muster; Nachweis eines verkalkten Angioms der Meningen war aber noch nicht möglich.

II, 1 : Leichte Oligophrenie.

II, 2 : Migräne.

II, 3 : Migräne.

II, 5 : Epileptische Anfälle.

Keine Blutsverwandtschaft der Eltern.
Geburtenreihenfolge der II. Generation unbekannt,
Geschwisterzahl der Probandin nicht angegeben.

KIRMAN 1950

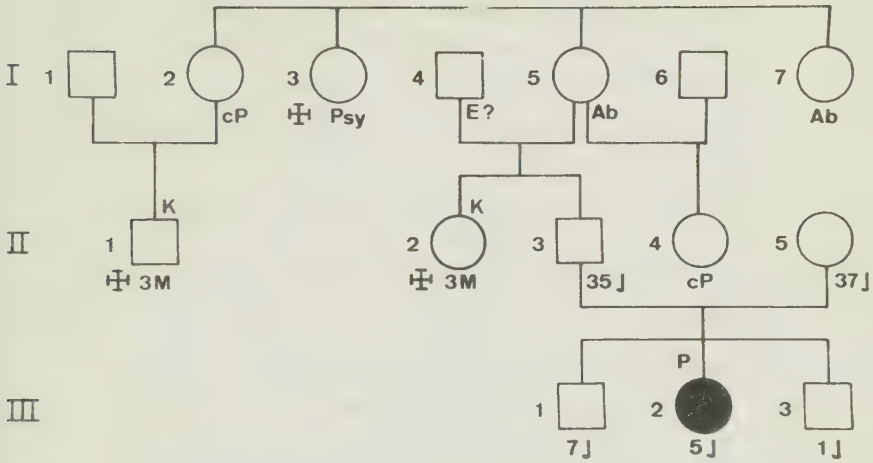

III, 2 : Probandin 5 J.; 2. von 3 Kindern; flächenhafter Naevus vasculosus im Bereich der rechten Stirnhälfte und der Nasenwurzel, die Mittellinie etwas überschreitend.

Mit 6 Monaten die ersten Jackson-Anfälle rechts, später auch links.

Neurologisch: nach einem Jackson-Anfall wurde für einige Tage eine leichte rechtsseitige Hemiparese mit gesteigerten Plantarreflexen beobachtet.

Psychisch: Imbezillität.

Augen: Strabismus convergens des linken Auges; Fundus des rechten und linken Auges o. B.

Rö.-Aufnahmen des Schädels: kanalartige Aussparungen im rechten Frontalgebiet, die auf ein intrakranielles Hämangiom hindeuten; außerdem corticale Verkalkungen im Occipitalgebiet; Gefäßgeräusch über dem linken Temporalgebiet? ; Röntgenaufnahmen

des Schädels aus dem 1. Lebensjahr zeigten keinen pathologischen Befund.

EEG : generalisierte "slow-wave" - Abnormalitäten in allen Gebieten, besonders ausgeprägt im rechten Frontalgebiet und im unteren, hinteren Teil der linken Hemisphäre.

I, 2 : Bei Geburt geringgradige Paresen, allmähliche Verschlechterung bis zur vollkommenen Paraplegie.

I, 3 : Psychose im mittleren Lebensalter; starb in einer Anstalt.

I, 4 : Fragliche Epilepsie in der frühen Kindheit; keine Krämpfe.

I, 5 : Wurde für "abnorm" gehalten.

I, 7 : Wurde für "abnorm" gehalten

II, 1 : ✠ im 3. Lebensmonat an Krämpfen.

II, 2 : ✠ im 3. Lebensmonat an Krämpfen.

II, 3 : 35 J.; introvertiert; neurotisches Verhalten.

II, 4 : Hemiparese; ("withered arm").

MONNIER und MUTRUX 1950

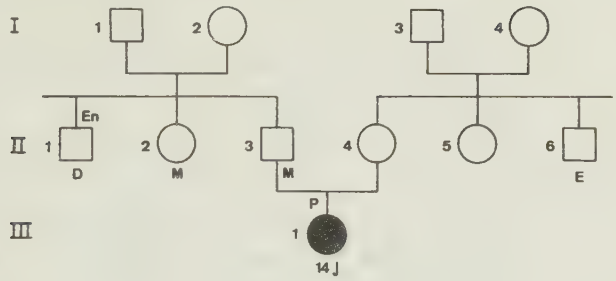

III, 1 : Probandin 14 J.; Naevus vasculosus, den größten Teil der linken Gesichtshälfte einnehmend; ausgedehnte Naevi vasculosi am Stamm und an den Gliedern der rechten Seite.

Augen: rechtes Auge o. B.; am linken Auge Angiom der Lider; vermehrte konjunktivale Gefäße; wahrscheinliche Dilatation der chorioidalen Gefäße; Melanose der Iris; keine Anzeichen eines Glaukoms.

Mit 6 Monaten beim Zahnen erste Krämpfe; mit 8 Jahren zwei epileptische Anfälle; anscheinend Absencen; Linkshänderin.

Psychisch: hochgradige Idiotie.

Rö.-Aufnahmen des Schädels: Verkalkungsherd von 2 mal 3,5 cm Größe in Höhe der äußeren Oberfläche des linken Okzipitalpols; basilare Lordose; Hypoplasie der Sella turcica; Asymmetrie der Nasennebenhöhlen; Prognathie.

EEG : L'EEG mettait en évidence, à côté de signe d'anomalies diffuses, un foyer de formations onde-pointe, localisé non pas dans la région occipitale, comme l'indiquaient les radiographies, mais dans la région pré-centrale parasagittale gauche.

II, 1 : Enuresis bis zum 15. Lebensjahr; Oligophrenie.

II, 2+3 : Migräne.

II, 6 : Epileptische Krisen seit dem 15. Lebensjahr.

I, 3 : Kropf.

II, 4+5 : Kropf.

Eltern und Großeltern sind nicht blutsverwandt. Geburtenreihenfolge der II. Generation unbekannt, Geschwisterzahl der Probandin nicht angegeben.

K A M M E R 1955 Fall 1

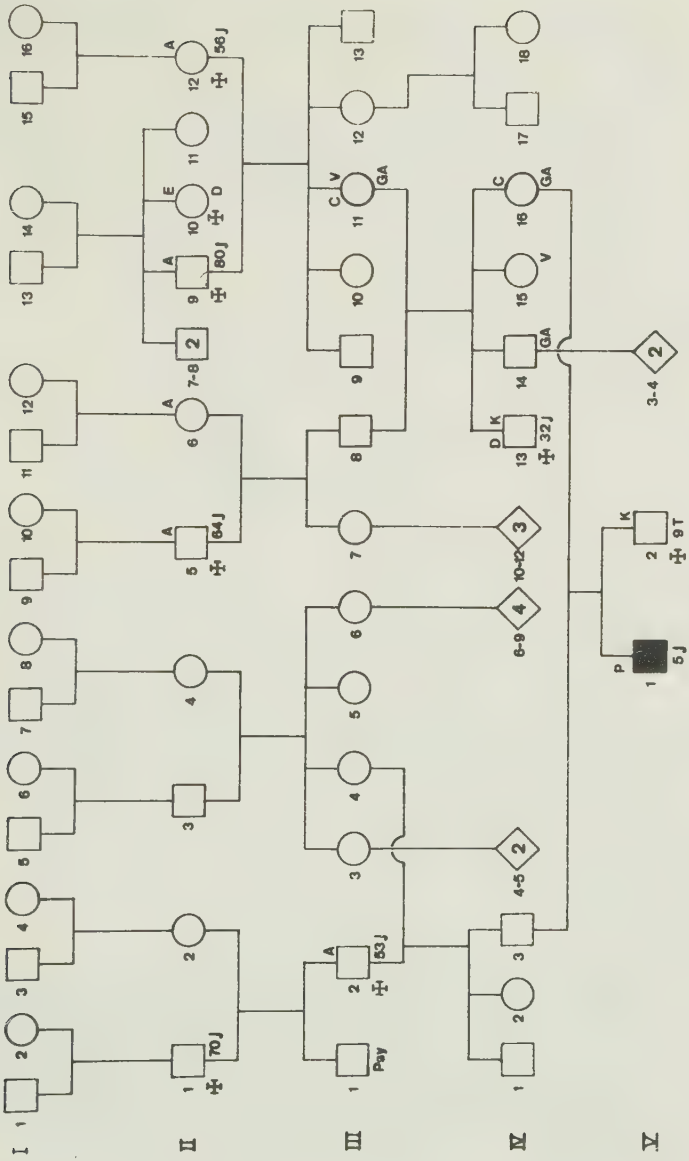

V, 1 : Proband 5 J.; 1. Kind; gesicherte STURGE-WEBERsche Krankheit ohne Haut- und Augensymptome, aber mit cerebralen Symptomen. Rö.-Aufnahmen des Schädels: typische girlandenförmige, doppeltkonturierte intracerebrale Verkalkungen der rechten Hemisphäre, im Bereich des Occipitallappens besonders ausgeprägt; Asymmetrie der Schädelkalotte über der rechten Herdseite. Neurologisch: häufige Krampfanfälle; spastische Hemiparese links; psychisch: Imbezillität.

II, 1 : ✝ 70 J.; Magenulcus.

II, 5 : ✝ 64 J.; Apoplexie.

II, 6 : Gehirnschlag.

II, 9 : ✝ 80 J.; Apoplexie.

II, 10 : ✝ verstarb in einer Anstalt; Epilepsie; Demenz.

II, 12 : ✝ 56 J.; Apoplexie.

III, 1 : Psychopath.

III, 2 : ✝ 53 J.; gehäufte Apoplexien.

III, 11 : Café-au-lait Flecken; Gesichtsasymmetrie; Varizen.

IV, 13 : ✝ 32 J.; epileptiformer Anfall im 4. Lebensjahr; Debilität; atypisches paranoid-schizophrenes Krankheitsbild; Verdacht auf eine Abortivform der St. W. Kr.

IV, 14 : Gesichtsasymmetrie.

IV, 15 : Varizen.

IV, 16 : Café-au-lait Flecken; Gesichtsasymmetrie.

V,2 : ✝ am 9. Lebenstage; linksseitige Krampfanfälle; Diagnose: LITTLEsche Erkrankung; Gehirnsektion nicht vollständig, keine histologischen Befunde; jedoch Feststellung: keine geburtstraumatische Hirnblutung; kein anderer organischer Befund; St. W. Kr.?

AJURIAGUERRA, HEUYER, DOLLFUSS und DELL 1956

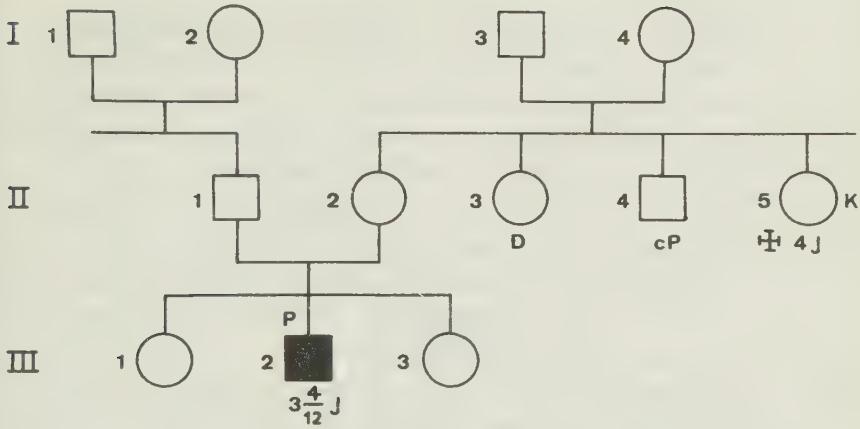

III, 2 : Proband 3 J. 4 M.; 2. von 3 Kindern; diffuse Angiomatose der Haut mit Bevorzugung der rechten Körperhälfte; im Gesicht sind die Nasenflügel, die Wangen, das temporo-frontale Gebiet und das rechte Oberlid befallen.

Augen: rechtes Auge: Buphthalmus und glaukomatöse Sehnervenatrophie; transparente Megalocornea; weder konjunktivale, noch retinale Angiomatose feststellbar; Tension 60; Myopie von -20 dptr; Histologie: typisches kapilläres Angiom des hinteren Teils der Chorioidea; keine Verkalkungen; linkes Auge o. B.; Tension 20; normale Refraktion.

Neurologisch: generalisierte Krampfanfälle seit dem 2. Lebensmonat; lebhafte Reflexe beiderseits; deutliche Überstreckbarkeit links; Gehirnnerven o. B.

Psychisch: schwere psychische Retardierung.

Rö.-Aufnahmen des Schädels: keine deutliche Hypertrophie einer Schädelhälfte; keine Dilatation des Sinus frontalis; auf der rech-

ten Seite, in Höhe des Arcus zygomaticus und hinter der Sella turcica, typische Anzeichen einer Angiomatose: gebogene wurmförmige Streifen.
Sektion: deutliche Atrophie der linken Großhirnhemisphäre, besonders ausgeprägt im Okzipitallappen, mit einer diffusen Angiomatose der weichen Häute über der gesamten linken Hemisphäre sowie eine kontralaterale Atrophie des Kleinhirns mit Angiomatose der Meningen über der rechten Kleinhirnhemisphäre.
Histologisch: die angiomatösen Fehlbildungen der weichen Häute bestanden aus dichten Konvoluten abnorm erweiterter und geschlängelter Venen; massenhafte kugelige Kalkniederschläge in der 2., 3., 5. und 6. Rindenschicht mit laminären Ganglienzellnekrosen und entsprechend lokalisierter Fasergliose; die makroskopisch unauffälligen Stammganglien zeigten histologisch zahlreiche Teleangiektasien im Bereich des linken Linsenkerns und der " Substantia innominata " REICHERT ohne Verkalkungserscheinungen; teleangiektatische Fehlbildungen der Gefäße auch an der Basis des 3. Ventrikels und im ventrikelnahen Mark um das linke Hinterhorn; ebenfalls angiomatöse Fehlbildungen des Plexus chorioideus der linken Hemisphäre; die Veränderungen der rechten Kleinhirnhemisphäre bestanden aus einer Angiomatose der Meningen; Atrophie der Kleinhirnrinde mit Schwund der Purkinje- und Körnerzellen und Gliose.

I, 3 : Nervöse Anfälle; Herzleiden.

II, 3 : Geistige Retardierung.

II, 4 : Hemiplegie.

II, 5 : ✠ mit 4 Jahren an Krämpfen.

Geburtenreihenfolge der II. Generation unbekannt.

HEDENSTRÖM und SCHORSCH 1958

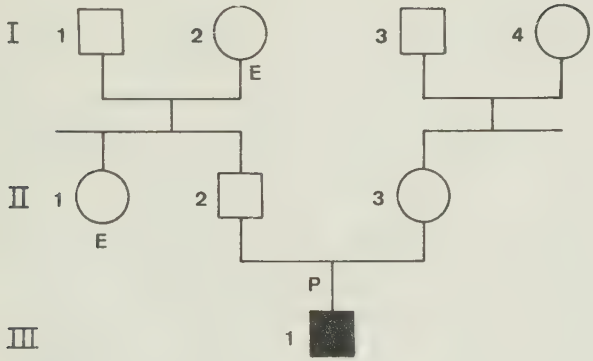

III, 1 : Proband; STURGE-WEBERsche Krankheit; litt an epileptischen Anfällen; neurologisch: Hemiparese.

I, 2 : Epileptische Anfälle.

II, 1 : Epileptische Anfälle.

Geburtenreihenfolge der II. Generation unbekannt, Geschwisterzahl des Probanden nicht angegeben.

BERKOW 1966

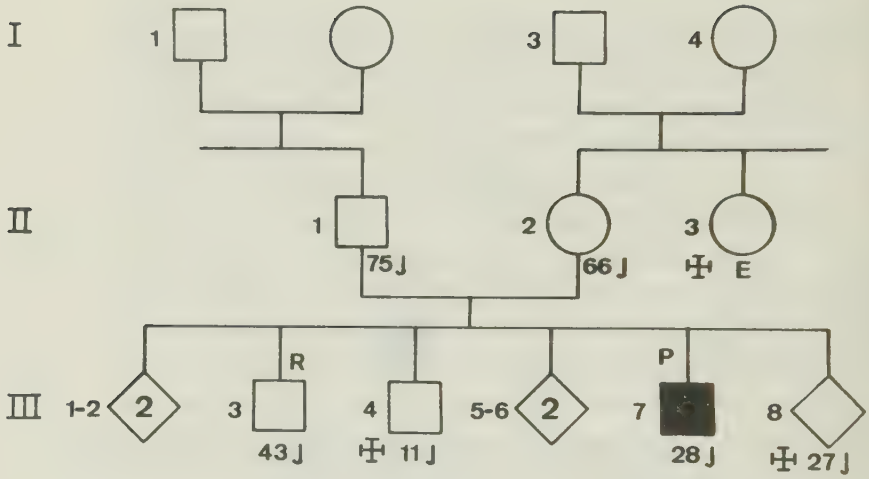

II, 7 : Proband 28 J.; 7. von 8 Kindern; Naevus flammeus der rechten Gesichtsseite im Bereich aller drei Trigeminusäste von der Haargrenze an der Stirn bis zum Hals reichend; außerdem Befall der linken Stirnseite einschließlich des linken Oberlides und in der Mundhöhle Ausbreitung auf die rechte Gaumenhälfte und die Uvula; 4 mal 4 cm großer Naevus flammeus über dem Sternum.

Im Alter von 3 Jahren erste Krampfanfälle; mit 16 Jahren öfters rechtsseitige Kopfschmerzen mit vorübergehender linksseitiger Paralyse; seit dem 21. Lebensjahr zunehmende Taubheit; Hörverlust von 50-90 db auf beiden Ohren.

Psychisch: mäßige geistige Retardierung.

Augen: Einweisung wegen starker Schmerzen und Photophobie im rechten Auge; auffallend erweiterte Konjunktivalgefäße; Cornea 13 mal 13 mm groß, ödematös; Pupille halb dilatiert; Unterlid und Konjunktiva des linken Auges normal; Untersuchung mit der Spaltlampe: bullöse Keratopathie des rechten Auges; subkapsu-

läre Kataraktformation am hinteren Pol; linkes Auge o. B.; Tension rechts 37 mm Hg, links 11 mm Hg; Fundus: Papille des rechten Auges blaß mit Excavatio; retinale Gefäße nach nasal verschoben; linkes Auge: Papille o. B.; retinale Gefäße verengt; in der Peripherie des Fundes schwarz-braune knochenkörperähnliche Pigmentablagerungen; Diagnose: Retinitis pigmentosa des linken Auges. Histologie des rechten Auges nach Enukleation: Pigmentablagerungen um die retinalen Gefäße; Chorioidea verdickt; kavernöses Hämangiom im hinteren Teil der Chorioidea temporal der Papille; ausgeprägte Excavatio der Papille. Rö.-Aufnahmen des Schädels: intracerebrale Verkalkungsherde in der parieto-occipitalen Region der rechten Hirnhemisphäre; Vermutung einer cerebralen oder meningealen Angiomatose; Rö.-Aufnahmen aus dem 17. Lebensjahr zeigten noch keinen pathologischen Befund.

II, 3 : ✝ im Status epilepticus; litt an lateralisierten Krampfanfällen.

III, 3 : 3. ältester Bruder, 43 J.; Retinitis pigmentosa.

III, 4 : Älterer Bruder des Probanden; starb mit 11 Jahren an einer durch eine Osteomyelitis hervorgerufenen Septicaemie.

III, 8 : ✝ mit 27 J. an Tuberkulose; jüngstes Kind der Geschwisterreihe.

Geburtenreihenfolge der II. Generation unbekannt, der III. Generation nur soweit angegeben bekannt.

Die im Vorhergehenden geschilderten 8 Beobachtungen gehören zu der zahlenmäßig größten Gruppe von Familienbefunden, in denen außer der STURGE-WEBERschen Krankheit gehäuft Schwachsinnszustände, Migräneanfälle, Krampfleiden sowie Lähmungen aus dem Formenkreis der cerebralen Kinderlähmung bei weiteren Familienmitgliedern beschrieben wurden. Eine hirnorganische Grundlage ist in einigen Fällen denkbar. Wenn keine Verkalkungen auf den Röntgenbildern zu erkennen sind, läßt sich heute eine nicht-calcifizierende Angiomatosis durch ein Arteriogramm nachweisen (s. a. WALTER und FRIEDMANN 1968 und WAPPENSCHMIDT 1967). Wenn ein Arteriogramm jedoch nicht vorliegt und wenn pathologisch-anatomische Untersuchungen fehlen, können diese Beobachtungen der 4. Gruppe nicht als monosymptomatische Formen der STURGE-WEBERschen Krankheit angesehen und auch nicht für eine Diskussion der Erblichkeit herangezogen werden. Die bei den Probanden und in den Familien auftretenden Krampfleiden können auch Ausdruck einer in diesen Familien erblich erhöhten Krampfbereitschaft sein. Die in einzelnen Familien gehäuft auftretenden Schwachsinnszustände, abnormen seelischen Reaktionen und auch Psychosen (Schizophrenien, manisch-depressiven Erkrankungen) lassen sich durch "Paarungssiebung" erklären.

Besonders ist zu erwähnen, daß in der Beobachtung von DELAY und PICHOT neben einem Bruder, der während eines epileptischen Anfalls starb, ein weiterer Bruder eine Angiomatosis der Retina zeigte und daß bei drei Familienmitgliedern auf Grund der Röntgenbefunde eine intrakranielle Drucksteigerung vermutet wurde. Bei der Beobachtung von BERKOW ist interessant, daß bei dem Probanden neben der STURGE-WEBERschen Krankheit eine Retinitis pigmentosa vorhanden war, die ebenfalls bei einem älteren Bruder festgestellt wurde.

2. Zwillingsbeobachtungen:

Im Schrifttum sind mehrere Beobachtungen vorhanden, bei denen konkordantes und diskordantes Vorkommen von Trigeminusnaevi mit und ohne Hirnbeteiligung bei Zwillingen beschrieben wurde. TIEDEMANN (1951) berichtete über eineiige Zwillingsschwestern mit einem gegabelten Naevus flammeus der Stirn oberhalb der Nasenwurzel (Bereich des 1. Trigeminusastes) und über einen konkordanten Naevus UNNA bei beiden Paarlingen. Während bei Paarling I außerdem ein subcutaner Naevus vasculosus über dem rechten Schulterblatt und ein Naevus araneus in der rechten Ohrmuschel vorhanden waren, zeigte Paarling II einen subcutanen Naevus vasculosus am linken Fußrücken und einen Naevus araneus in der linken Ohrmuschel. Eine ältere Schwester der Zwillinge wies einen Naevus flammeus der rechten Nates auf. Die Mutter der Zwillinge, die ihren Vetter ersten Grades geheiratet hatte, besaß einen Naevus flammeus im Bereich der Stirn.

TELLER, LINDNER und GÖTZE (1953) beobachteten konkordantes Auftreten eines Trigeminusnaevus (1. und 2. Ast) bei 19 jährigen weiblichen, eineiigen Zwillingen. Bei beiden war außerdem ein bilateraler Naevus UNNA, ferner ein Lichen pilaris mit bevorzugter Lokalisation an den Streckseiten beider Arme vorhanden. Ein jüngerer Bruder der Zwillinge hatte einen etwa zweihandtellergroßen Naevus pigmentosus auf der rechten Gesäßhälfte. Die Großmutter mütterlicherseits, die an Nackenkopfschmerz litt, zeigte EEG-Veränderungen, die an das Vorliegen einer Abortivform der STURGE-WEBERschen Krankheit denken ließen. Die EEG-Untersuchungen der Eltern der Zwillinge, eines jüngeren Bruders und einer jüngeren Schwester sowie des Großvaters mütterlicherseits ergaben keine auffälligen Befunde.

VOGEL und DORN (1964) veröffentlichten ohne nähere Angaben ein zwar unterschiedlich ausgeprägtes, aber konkordantes Hämangioma planum des Gesichtes (vorwiegend im 1. und 2. Trigeminusast beiderseits) bei zweieiigen Zwillingen.

LEONHARDT und WIEHLER (1954) beschrieben einen 18 jährigen männ-

lichen Zwilling mit einer angeborenen Schreib-Lesestörung mit leichter optischer Aufmerksamkeitsschwäche und Rechts-Linksschwäche bei sonst völlig einwandfreier Persönlichkeitsintegrität. Der Junge wies seit Geburt ein großes "Feuermal" der rechten Gesichtsseite (2. Trigeminusast) auf. Auf den Schädelübersichtsaufnahmen war kein pathologischer Befund vorhanden, insbesondere keine Verkalkungen. Das Encephalogramm zeigte normale Hirnkammern. Die doppelseitige percutane Angiographie ergab keine Gefäßanomalien. Es wurde angenommen, daß "im Hinblick auf das Gesichtshämangiom möglicherweise Gefäßveränderungen vorliegen könnten, die das psychopathologische Bild verursachen, die mit den klinischen Untersuchungsmethoden zur Zeit noch nicht faßbar sind. Es dürfte sich um eine rudimentäre Form eines STURGE-WEBER handeln" (LEONHARDT und WIEHLER). Der andere Zwilling, der keinen Naevus aufwies, starb gleich nach der Geburt. Über die Eiigkeit ist nichts bekannt. Die Eltern und 8 Geschwister der Zwillinge leben und sind gesund.

KOCH (1966) berichtete über eine sonst unauffällige 50-jährige Frau mit einem Naevus vasculosus im Bereich des 2. Trigeminusastes, deren Zwillingsbruder ebenfalls kurz nach der Geburt verstorben war. Ein Gesichtsnaevus war bei ihm nicht vorhanden gewesen.

TIEDEMANN 1951

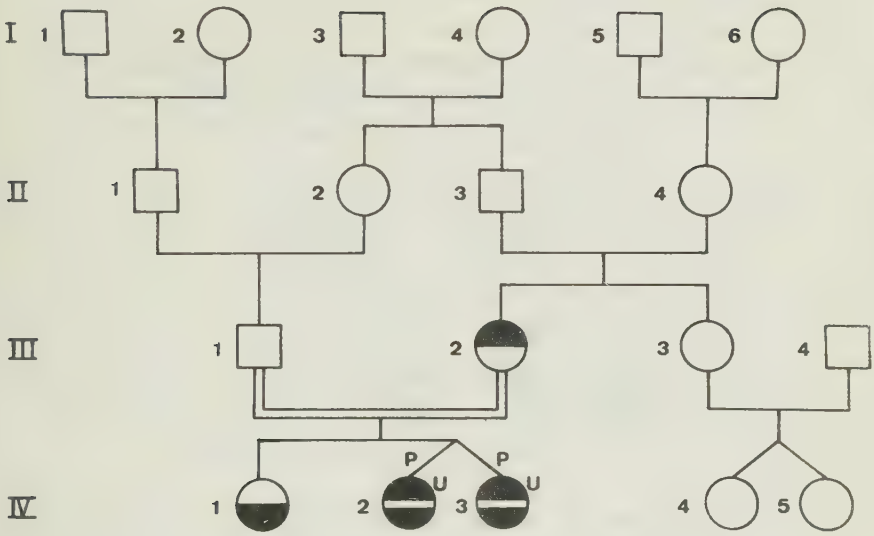

IV, 2+3 : Probandinen eineiig; bei beiden ein gegabelter Naevus flammeus der Stirn oberhalb der Nasenwurzel und ein Naevus UNNA, außerdem Platt- und Koilonychie sämtlicher Finger- und Fußnägel; bei II, 2 subcutaner Naevus vasculosus über dem rechten Schulterblatt (3, 2 mal 1, 6 cm); Naevus araneus in der rechten Ohrmuschel; bei II, 3 subcutaner Naevus vasculosus am linken Fußrücken (3, 2 mal 1, 6 cm); Naevus araneus der linken Ohrmuschel. Blutgruppenbefund: bei beiden O M Rh; übereinstimmendes Hautleistensystem.

III, 2 : Naevus flammeus der Stirn (nicht gegabelt); Platt- und Koilonychie sämtlicher Fuß- und Fingernägel.

IV, 1 : Ältere Schwester; Naevus flammeus der rechten Nates.

IV, 4+5 : Eineiige Zwillinge.

Die Eltern sind blutsverwandt (Vetter - Base 1. Grades).

TELLER, LINDNER, GÖTZE 1953

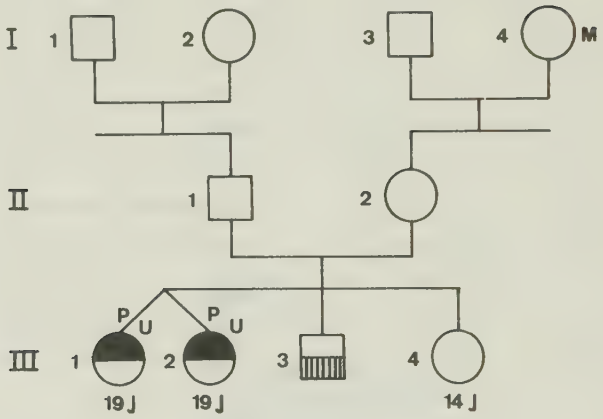

III, 1+2: Probandinen 19 J.; eineiig; großflächige zarte Naevi vinosi im Gebiet des I. und II. Trigeminusastes; Nase und Augenspalten nicht befallen; trotz kleiner Formdifferenzen innerhalb des ersten Trigeminusastes weitgehende Konkordanz der Naevi; bei beiden ein gleichförmiger halbhandtellergroßer bilateraler Naevus UNNA; bei beiden in gleicher Ausdehnung und Ausprägung ein Lichen pilaris mit bevorzugter Lokalisation an den Streckseiten beider Arme.

Internistischer und augenärztlicher Befund: o. B.

Psychisch: o. B.

Ähnlichkeitsstatus: Blutgruppeneigenschaften bei beiden: O MN Rh (cde/cde). Dactyloskopisch: weitgehende Übereinstimmung im Papillarlinienmuster.

EEG : übereinstimmende elektroenzephalographische Befunde; bei beiden eine Seitendifferenz der Spannungsproduktion zu Ungunsten der linken Seite okzipital, aber sicher noch im Rahmen der Norm.

I, 4 : Seit langem an Nackenkopfschmerz leidend; EEG : für das Lebensalter sehr lebhafte Spannungsproduktion mit auffällig hohen Alphawellen, von z. T. steilem Spannungsablauf, besonders in den fronto-okzipitalen Ableitungen (erhöhte Krampfbereitschaft ? Forme fruste einer cerebro-kutanen Angiomatose ?).

III, 3 : Jüngerer Bruder; flacher, blasser, etwa zweihandtellergroßer Naevus pigmentosus auf der rechten Gesäßhälfte; EEG : o. B.

III, 4 : Jüngere Schwester, 14 J. ; EEG : kein sicherer krankhafter Befund.

Normale EEGs bei beiden Eltern und dem Großvater mütterlicherseits.

Die Eltern sind nicht blutsverwandt.

F. Zusammenfassung:

1) Die STURGE-WEBERsche Krankheit ist eine kongenitale Mißbildung der kleinen Gefäße des Gehirns, der Pia, der Chorioidea und der Haut. Die klassische, voll ausgeprägte Form der Erkrankung zeigt folgende Symptomentrias: 1. einen Naevus vasculosus im Trigeminusbereich, 2. ein gleichseitiges Glaukom auf Grund angiomatöser Veränderungen der Chorioidea und 3. ein meningeales Angiom mit darunter liegenden Kalkablagerungen in der Hirnrinde und mit cerebralen Symptomen (hirnorganischen Demenzzuständen, mit fokalen oder generalisierten Krampfanfällen und mit cerebralen Paresen). Die voll ausgeprägte Symptomentrias kommt nur in 15 % der bisher mitgeteilten Beobachtungen vor. Weitaus häufiger sind mono- und bisymptomatische Formen, bei denen nur ein oder zwei Symptome vorliegen.

2) Die STURGE-WEBERsche Krankheit kommt bei allen Rassen vor. Die Mehrzahl der mitgeteilten Fälle betrifft Angehörige der weißen Rasse. Beide Geschlechter sind gleichmäßig befallen. Die Häufigkeit der STURGE-WEBERschen Krankheit (klassische Symptomentrias, mono- und bisymptomatische Formen) in der Durchschnittsbevölkerung beträgt etwa 1 : 5000.

3) Die Symptomentrias der STURGE-WEBERschen Krankheit in zwei aufeinanderfolgenden Generationen wurde 1953 von FALLS beschrieben.

4) Die in der Literatur vorliegenden Familienbefunde lassen sich in 4 Gruppen aufteilen:

   a) In 22 Fällen der Gruppe I wurden Familien beschrieben, in denen bei dem Probanden die Symptomentrias oder eine Abortivform vorlag und bei denen in Aszendenz oder in Deszendenz nur ein Trigeminusnaevus vorhanden war. Erbtheoretisch ist anzunehmen, daß diese Form der STURGE-WEBERschen Krankheit auf der Wirkung eines schwachen (entwicklungslabilen) autosomalen Gens beruht und daß seine Manifestierung von den übrigen Genen und von peristatischen Faktoren ab-

hängig sein kann. Der Erbmodus ist dominat bzw. unregelmäßig dominant.

b) Die Gruppe II umfaßt 4 Geschwisterbeobachtungen, bei denen neben dem Probanden mit STURGE-WEBERscher Krankheit einzelne Geschwister eine monosymptomatische Form (z. B. Trigeminusnaevus) der Krankheit aufweisen. Mit der Tatsache, daß einzelne Merkmalsträger aus Blutsverwandtenehen stammen, sprechen diese Geschwisterbeobachtungen für autosomal-rezessive Vererbung, so daß für die STURGE-WEBERsche Krankheit Heterogenie anzunehmen ist.

c) Die Gruppe III umfaßt 18 Beobachtungen, bei denen die Hautnaevi bei verschiedenen Sippenmitgliedern nicht segmentär im Gesicht, sondern regellos an den verschiedensten Körperstellen lokalisiert sind. Diese Befunde lassen die immer wieder diskutierte Frage stellen, "ob hier nicht eine allgemeine Gefäßschwäche (-dysplasie) vorhanden ist und vererbt wird, ferner, ob nicht sowohl genetische als auch exogene Faktoren zu bestimmten Zeitpunkten der Embryonalentwicklung wirksam sind, die dann für die Art der Gefäßmißbildung entscheidend sind." Diese Befunde können auch eine Erklärung finden, wenn man annimmt, daß Gefäßnaevi und -geschwülste auf somatischen Mutationen beruhen.

d) Die zahlenmäßig größte Gruppe IV umfaßt Familienbefunde, in denen außer der STURGE-WEBERschen Krankheit gehäuft Schwachsinnszustände, Migräneanfälle, Krampfleiden sowie Lähmungen aus dem Formenkreis der cerebralen Kinderlähmung beobachtet wurden. Für eine Diskussion der Erblichkeit der STURGE-WEBERschen Krankheit können jedoch nur die Beobachtungen herangezogen werden, die auf Gefäßveränderungen beruhen, die für die STURGE-WEBERsche Krankheit charakteristisch sind. Die bei den Probanden und in deren Familien auftretenden Krampfleiden können auch - unabhängig von der STURGE-WEBERschen Krankheit - Ausdruck einer in diesen Familien vorhandenen erblichen, erhöhten Krampfbereitschaft sein. Die in einzelnen Familien gehäuft auftretenden Schwachsinnszustände, abnor-

men seelischen Reaktionen und Psychosen lassen sich auch durch "Paarungssiebung" erklären. 8 in diese Gruppe gehörende Familienbefunde werden ausführlich dargestellt.

5) Das Vorkommen der Symptomentrias der STURGE-WEBERschen Krankheit bei Zwillingen wurde bisher nicht im Schrifttum gefunden. Es werden zwei eineiige und ein zweieiiges Zwillingspaar mit konkordantem Auftreten eines Trigeminusnaevus mitgeteilt, ferner zwei diskordante Zwillingspaare mit einem klein verstorbenen Paarling (einmal Pärchenzwilling, einmal männliche Zwillinge unbestimmter Eiigkeit).

6) Ob die STURGE-WEBERsche Krankheit auch als Phänokopie angenommen werden kann, läßt sich noch nicht sicher entscheiden. Als mögliche Ursachen wurden diskutiert: Kreislaufstörungen, Sauerstoffmangel, Intoxikationen und Viruserkrankungen in der Frühschwangerschaft.

7) Die bei zahlreichen Merkmalträgern durchgeführten Chromosomenuntersuchungen haben ergeben, daß die STURGE-WEBERsche Krankheit nicht zu den Chromosomenkrankheiten mit Veränderungen der Chromosomenzahl oder -struktur gerechnet werden kann.

Literaturverzeichnis

AJURIAGUERRA, J. de, G. HEUYER, A. DOLLFUS et Ch. DELL : Angiomatose cutanéo-cérébrale. Document anatomique.
Presse méd. 64 (1956) 2181-2183.

ASENJO, A., E. UIBERALL y J. FIERRO : Afecciones vasculares quirurgicas del encéfalo.
Zig-Zag, Santiago de Chile, 1957.

BAU-PRUSSAK, S. : Deux cas d'angiome cérébral avec naevus vasculaire cutané.
Rev. neurol. 40 (1933) 234.

BEBIN, J. : La enfermedad de Sturge-Weber-Dimitri.
Libreria Internacional del Peru. Lima-Peru 1945.

BENTSEN, K.G., DALSGAARD-NIELSEN, E. et H.U. MÖLLER : A propos de la maladie de Sturge-Weber, considéré surtout au point de vue des symptomes ophtalmologiques.
Ophthalmologica (Basel) 16 (1938) 279-294.

BERG, J.M. et I. CROME : Les phakomatoses dans la déficience mentale, S. 297-304, in : L. MICHAUX, M. FELD : Les phakomatoses cérébrales S.P.E.I. Paris 1963.

BERGSTRAND, H., H. OLIVECRONA und W. TÖNNIS : Gefäßmißbildungen und Gefäßgeschwülste des Gehirns.
G. Thieme, Leipzig, 1936.

BERIO, A., GROSSI BIANCHI M.L., RAINERO L.: La malattia di Sturge-Weber: forme complete ed incomplete.
Minerva Pediat. 17 (1965), 1419-1427.

BERKOW, J.W.: Retinitis pigmentosa associated with Sturge-Weber syndrome.
Arch. Ophthal. (Chicago) 75 (1966), 72-76.

BETHOUX, L., R. ISNEL und J. MARCOULIDIS : Angiome cérébro-rétinien avec hemiplegie et naevus frontal. Répérage ventriculaire.
Rev. Neur. 66 (1936), 611-616.

BINKHORST, C.D. : Naevus flammeus faciei met homolaterale choriodermie en secundaire pigmentdegeneratie van de retina.
Nederl. T. Geneesk. 92 (1948) 3462.

BLUM, J.D. et S. MUTRUX : La maladie de Sturge-Weber-Krabbe. (Angiomatose encéphalo-trigéminée.). Considérations sur ses formes complètes et incomplètes, à propos de deux cas.
Ophthalmolgica (Basel) 118, 1949, 781-795.

BOGAERT, L. van : Pathologie des angiomatoses.
Acta neurol. belg. 50 (1950) 525-610.

BUONO DEL G. und M. BROGI : Un caso di sindrome di Sturge-Weber-Krabbe con sublussazione bilaterale del cristallino.
G. ital. Oftal. 15 (1962) 123-130.

BYRNES, R.L. and J.W. BOELLAARD : Renal Agenesis and Meningo-cerebral Angiomatosis.
A.M.A. Arch. Path. 66 (1958) 23-31.

CAMERER, W. : Zur Symptomatologie der Sturge-Weberschen Erkrankung.
Med. Klin. 52 (1957) 1260-1261.

CHAO, D.H.H. : Congenital neurocutaneous syndromes of childhood. III. Sturge-Weber disease.
J. Pediat. 55 (1959) 635-649.

COCITO, E. : Considerazione su alcuni casi di malattia di Sturge-Weber.
Rass. stud. psichitr. 40 (1951) 379.

DELAY, J. et P. PICHOT : Phacomatose associant une maladie de Sturge-Weber, une hyperplasie osseuse, une pigmentation irido-sclérotique et une oligophrénie.
Rev. Neurol. 78 (1946) 132.

DELMAS-MARSALET, P., J. LAFON et S. FAURE : Phakomatose angio-mateuse associée à des éléments du status dysraphicus.
J. Méd. Bordeaux 1947.

DONNER, M. : Three cases of the Sturge-Weber Syndrome. Some thoughts on its pathogenesis.
Acta psychiat. (Kbh.) 28 (1954) 269-274.

DOWNING, D.F. and M.B. KREIDBERG : Associated facial and intra-cranial haemangiomas.
J. Pediat. 34 (1949) 564-573.

FALLS (1953, Clinical Genetics, Sorsby, p. 258)
nach WAARDENBURG (1963).

FENG YING-K'UN and T'AN MING-HSÜN : The Sturge-Kalischer-Weber Syndrome. A report of four cases.
Chin. med. J. 75 (1957) 344-364.

GALEZOWSKI : Naevus congénital sous forme couperose, occupant la face, le front et le cuir chevelu avec buphtalmie monoculaire.
Ann. Derm. Syph. (Paris) 9 (1898) 244.

GINZBURG, J. : Glaukom und Feuermal mit Akromegalie.
Klin. Mbl. Augenheilkunde 76 (1926) 393.

GLEES, M. : Aderhautangiom in einem toxoplasmotischen Mikrophthalmus.
Zbl. allg. Path. path. Anat. 93 (1955) 112-114.

GOUGEROT, H., P. BLUM et F. B. LEVY : Association d'angiomes (ou télangiectasies) et de mal comital.
Bull. Soc. franc. Derm. Syph. 43 (1936) 373.

GRANSTRÖM, K. O. : Naevus flammeus associated with glaucoma.
Acta Ophthal. (Kbh.) 13 (1935) 115-130.

HALLERVORDEN, J. : Die Sturge-Webersche Krankheit (encephalo-trigeminale Angiomatose). S. 975-979, In : Handbuch der inneren Medizin, 4. Aufl., Bd. V/3 hsg. von v. Bergmann, G., W. Frey, H. Schwiegk. Springer Berlin 1953.

HEBOLD, O. : Hämangiom der weichen Hirnhaut bei Naevus vasculosus des Gesichtes.
Arch. Psychiat. Nervenkr. 51 (1913) 445-456.

HEDENSTRÖM, I. v. und G. Schorsch : Klinische und hirnelektrische Befunde bei 120 anfallsfrei gewordenen Epileptikern.
Arch. Psychiat. 198 (1958) 17-38.

van der HOEVEN, L. H. : Ein Fall der Sturge-Weberschen Krankheit.
Ned. T. Geneesk. 94 (1950) 141-142.

HUNG, T. : Sturge-Weber's Syndrom (persönliche Mitteilung an Prof. Dr. G. Koch 1959).

KAMMER, G. : Beitrag zur Erbbiologie und Klinik der Sturge-Weberschen Erkrankung.
Z. menschl. Vererb. - u. Konstitut. -lehre 33 (1955) 203-220.

KAUTZKY, R. : Die Bedeutung der Hirnhautinnervation und ihrer Entwicklung für die Pathogenese der Sturge-Weberschen Krankheit.
Dtsch. Z. Nervenheilkunde 161 (1949) 506-525.

KILIAN, J. : Das Syndrom Sturge-Weber-Krabbe und seine Beziehungen zu Angiomen im Bereich des Trigeminus ohne Glaukom, zum Buphthalmus ohne Naevus vasculosus und zu anderen Mißbildungen.
Diss. Erlangen 1964.

KIRMAN, B. H. : Case of "naevoid amentia" with bilateral cerebral lesions.
J. ment. Sci. 96 (1950) 531-536.

KOCH, G. : Beitrag zur Erblichkeit der Sturge-Weberschen Krankheit.
Z. ges. Neurol. Psychiat. 168 (1940) 614-623.

KOCH, G. : Zur Erbpathologie der Sturge-Weberschen Krankheit.
Z. menschl. Vererb. - u. Konstit. -lehre 25 (1942) 695-718.

KOCH, G. : Erbliche Hirngeschwülste.
Z. f. menschl. Vererb. - und Konstit. -lehre 29 (1949) 400-423.

KOCH, G. : Sturge-Webersche Krankheit.
Ärztl. Fschg. 3 (1949) 551-557.

KOCH, G. : Sturge-Webersche Krankheit (Zusammenfassender Bericht über die wichtigsten Forschungsergebnisse des Auslandes)
Ärztl. Forsch. 4 (1950) 652-660.

KOCH, G. : Sobre la herencia de la enfermedad de Sturge-Weber.
Folia clin. int. (Barcelona) 2 (1952) 357-366.

KOCH, G. : A hereditariedade dos tumores e malformcoes vasculares do encéfalo.
Jornal do Médico XXI (1953) 657-670.

KOCH, G. : Krampfbereitschaft (ihre genetischen Grundlagen)
Analecta Genetica. Roma 1955.

KOCH, G. : Zur Klinik, Symptomatologie, Pathogenese und Erbpathologie des Klippel-Trénaunay-Weberschen Syndroms.
Acta genet. (Roma) 5 (1956) 326-370.

KOCH, G. : Neuere Betrachtungen über die Erblichkeit der STURGE-Weberschen und von Hippel-Lindauschen Krankheit.
Med. Welt 38/40 (1960) 1955-1961 und 2104-2108.

KOCH, G. : Considérations nouvelles sur l'hérédité des maladies de Sturge-Weber et de von Hippel-Lindau. S. 459-469. In :
L. Michaux et M. Feld : Les phakomatoses cérébrales. Deuxième colloque international sur les malformations congénitales de l'encephale.
S. P. E. I., Paris, 1963.

KOCH, G. : The genetics of cerebral tumors. S. 24-29. In :
K. J. Zülch and A. L. Woolf : classification of brain tumors.
J. Springer, Wien, 1964.

KOCH, G. : Sturge-Webersche Krankheit.
S. 67-74 In : P. E. Becker : Humangenetik Bd. V/1, Krankheiten des Nervensystems.
G. Thieme, Stuttgart 1966.

KOCH, G. : Facomatosis. S. 37-120 In : P. E. Becker : Genética humana. Tomo V, 1. Enfermedades del sistema nervioso.
Ediciones Torray, S. A. Barcelona, 1968.

KOCH, G. : Genetic aspects of phacomatoses. In : P. J. Vinken and G. W. Bruyn : Handbook of Clinical Neurology, Vol. 27.
North-Holland Publishing Company. (im Druck).

KÖHLER, U. : Sturge-Webersche Krankheit bei einer Frühgeburt.
Zbl. allg. Path. path. Anat. 75 (1940) 81-85.

KRAYENBÜHL, H., G. YASARGIL und E. UEHLINGER : Klinischer und pathologisch-anatomischer Beitrag zur Sturge-Weber-Krabbe'schen Krankheit.
Dermatologica 115 (1957) 555-571.

KROLL, F. W. und M. STAEMMLER : Sturge-Webersche Krankheit.
Arch. Psychiat. Nervenkr. 181 (1948) 168-192.

LARMANDE, A. M. : Le caractère héréditaire de la neuro-angiomatose encéphalo-faciale.
Bull. Soc. Ophtal. 61 (1949) 59-61.

LENZ, F. : Über die Erblichkeit der Muttermäler auf Grund von Untersuchungen an 300 Zwillingspaaren.
Z. indukt. Abstamm.- u. Vererb.- lehre 41 (1926) 119-121.

LEONHARDT, W. und H. WIEHLER : Zwei Fälle von angeborener Schreib- Leseschwäche bei Jugendlichen.
Nervenarzt 25 (1954) 447.

LEVY, G. : L'angiomatose du système nerveux central.
Presse med. 38 (1930) 37-40.

LOUIS-BAR, D. : Les limites nosographiques de l'angiomatose encéphalo-trigéminée (Sturge-Weber-Krabbe).
Conf. Neurol. (Basel) 6 (1944) 1 - 21.

LOUIS-BAR, D. : Sur l'hérédité de la maladie de Sturge-Weber-Krabbe.
Conf. Neurol. (Basel) 7 (1947) 238.

LUND, M. : On epilepsy in Sturge-Weber's disease.
Acta neurol. scand. XXIV (1949) 569.

MEYER-ROBISCH, M. und G. SCHWANITZ : Chromosome studies in clinically abnormal patients.
Mammalien Chromosome Newsletter. 8 (1967) 78-81.

MICHEL, A. : Die Bedeutung der Haemangiome für die Auslösung von Krämpfen bei Kindern.
Diss. Düsseldorf 1937.

MØLLER, H.U. : Ein Fall von Sturge-Webers Krankheit.
Verh. ophthal. Ges. Wien (1936) 7-10 Hosp. Tid. 1937 (Dänisch)
Ref. Zbl. Ophth. 41 (1938) 614

MONNIER, M. et S. MUTRUX : Valeur localisatrice des signes radiologiques et électro-encéphalographiques dans la maladie de Sturge-Weber-Krabbe.
Schweiz. Arch. Neurol. Psychiat. 66 (1950) 417-421.

MYLE, G. : Sémiologie de l'angiomatose encéphalo-trigéminée ou encéphalo-crânio-faciale.
Acta neurol. belg. 50 (1950) 713-786.

PETERMAN, A.F., A.B. HAYLES, M.B. DOCKERTY and J.G. LOVE : Encephalo-trigeminal angiomatosis (Sturge-Weber disease).
J. Amer. med. Ass. 167 (1958) 2169-2176.

RIECHERT, T. and D.D. HEINES : The plural, objective registration of circulatory disturbances of changing intensity in Sturge-Weber's disease.
Seara méd. 5 (1950) 153-174.

RODIGINA, A.M. : (zitiert in LARMANDE 1949) Bilateral infantile glaucoma associated with bilateral haemangioma congenital (naevus flammeus).
Arch. Ophthal. (Chicago) 32 (1944) 214.

ROHMER, A. et G. ZIMMERMANN : Angiomatose trigéminée.
Arch. franc. Pediat. 9 (1952) 668-670.

ROSEN, E. : Naevus flammeus associated with conjunctival teleangiectasia and possible chorioidal tumor.
Amer. J. Ophthal. 27 (1944) 1143-1145.

ROSEN, E. : Vascular nevus associated with heterochromia.
Amer. J. Ophthal. 33 (1950) 107-110.

ROSS, A.T., W.W. DICKERSON : Tuberous sclerosis.
Arch. Neurol. Psychiat. (Chic.) 50 (1943) 233-257.

SCHIRMER, R. : Ein Fall von Teleangiektasie.
Albrecht v. Graefes Arch. Ophthal. 7 (1860) 119.

SCHNYDER, U.W. : D. Teleangiektasien und Lymphangiektasien.
S. 710-719, In Bd. VII : Vererbung von Hautkrankheiten. Handbuch der Haut- und Geschlechtskrankheiten. Ergänzungswerk,
J. Springer Berlin, Heidelberg, New York 1966.

SCHWIDETZKY, I. und H. WALTER : persönliche Mitteilung an Prof. Dr. G. Koch.

SOMMER, F. et M. DEMOULLIN : L'angiomatose encéphalo-trigéminée.
Paris méd. 37 (1947) 560-563.
Ref. Rev. Neur. 79 (1947) 703.

SORSBY, A. : Genetics in Ophthalmology.
Butterworth & Co., London, 1951.

SORSBY, A. : Clinical Genetics
Butterworth & Co., London, 1953.

STOKES, J.J. : The ocular manifestations of the Sturge-Weber-Syndrome.
Sth. med. J. (Bgham.Ala.) 50 (1957) 82-89.

STRAZZI, A. : La sindrome di Sturge-Weber. Considerazione su 14 casi.
Riv. oto-neuro-oftal. 35 (1960) 621-640.

STRÖBEL, H. : Die Sturge-Webersche Krankheit und ihre Beziehung zu anderen Syndromen.
Arch. Derm. Syph. (Berlin) 183 (1942/43) 468.

TELLER, H., B. LINDNER und W. GÖTZE : Doppelseitiger Trigeminusnaevus bei eineiigen Zwillingen mit gleichartigen enzephalographischen Befunden.
Derm. Wschr. 127 (1953) 488-493.

TIEDEMANN, G. : Zur Frage der Erblichkeit von Gefäßmälern.
Arch. Derm. Syph. (Berlin) 192 (1951) 327-357.

TOURAINE, A., SOLENTE, G. et J. GAUTHIER : Angiomatose et idiotie familiale.
Bull. Soc. franc. Derm. Syph. 42 (1935) 1775-1780.
Ref. Zbl. f. Haut- u. Geschl.-kr. 55 (1937) 14.

TOURAINE, A., G. SOLENTE et A. PIQUART : Angiomatose encéphalo-trigéminée. Status dysraphicus.
Bull. Soc. franc. Derm. Syph. 43 (1936) 1810-1812.

TRAMER, M. : Naevus flammeus hereditarius (mit CAER) bei einem Knaben.
Zschr. Kinderpsychiat. 18 (1951) 143-148.

UIBERALL, E.H. : Mit Hauthämangiomen kombinierte Rankenangiome des Gehirns.
Z. ges. Neurol. Psychiat. 124 (1930) 863-869.

VOGEL, F. and H. DORN : 5. Naevi vasculosi (Haemangiomata)
S. 493-496 In : P.E. Becker: Human genetik, Bd. IV.
G. Thieme, Stuttgart, 1964.

WAARDENBURG, P.J. : The angio-encephalo-cutaneous syndrome.
S. 1365-1380 In : Genetics and Ophthalmology Vol. II : Neuro-ophthalmological part. - Royal van Gorcum Publishers, Assen, Netherlands, 1963.

WALSH, F.B. : Chapter XIII : Tumors, ocular and intracranial and related conditions.
The Wilkings and Williams Company, Baltimore 1947.

WALTER, W., G. FRIEDMANN : Klinik und Therapie der Sturge-Weberschen Erkrankung. Neurochir. Univ.-Klin., Köln.
Dtsch. Z. Nervenheilk. 187/1 (1965) 50-57.

WAPPENSCHMIDT, J. : Das Arteriogramm und seine Bedeutung bei nicht kalzifiziertem Angioma capillare et venosum. (Sturge-Weber).
Zbl. Neurochir. 28 (1967) 199-207.

WIESNER, E. : Zur Frage der Heredität der Sturge-Weberschen Krankheit an Hand einer merosymptomatischen Form.
Öst. Z. Kinderheilk. 9 (1954) 247-258.

WOHLWILL, F.J. and P.I. YAKOVLEV : Histopathology of meningo-facial angiomatosis (Sturge-Weber's disease). Report of 4 cases.
J. Neuropath. exp. Neurol. 16 (1957) 341.

WORSTER-DROUGHT, C. : Sturge-Kalischer-Weber syndrome of bilaterale distribution.
Brit. med. J. I (1948) 414.

YAKOVLEV, P.I. and R.H. GUTHRIE : Congenital ectodermoses (neuro-cutaneous syndromes) in epileptic patients.
Arch. Neurol. Psychiat. (Chic.) 26 (1931) 1145.

Herrn Prof. Dr. med. G. Koch danke ich für die Überlassung des Themas und für die Unterstützung bei der Durchführung dieser Arbeit.

Lebenslauf

Am 10. August 1940 wurde ich als Sohn des Sparkassenbeamten Georg Galle und seiner Ehefrau Erna, geb. George, in Breslau geboren.

Nach der Vertreibung aus meiner Heimat besuchte ich in Sulzbach - Rosenberg/Opf. vom Herbst 1946 bis zum Sommer 1951 die Volksschule und anschließend die Oberrealschule. Im Frühjahr 1952 wechselte ich zum humanistischen Gymnasium nach Siegburg. Vom Februar 1961 besuchte ich das Realgymnasium in Königshofen /i. Grabfeld, wo ich im Juli 1963 die Reifeprüfung ablegte.

Im Winter-Semester 1963/64 begann ich in Bonn das Medizinstudium; im Oktober 1964 bestand ich dort das Vorphysikum. Vom 4. Semester ab studierte ich in Erlangen. Hier bestand ich im Oktober 1966 das Physikum und am 11. Februar 1970 das Staatsexamen mit der Note sehr gut.

Offsetdruck-Fotodruck

J. Hogl, 8520 Erlangen Hauptstr. 109, (Nähe Martin-Luther-Platz) Tel. 22990